FACULTÉ DE MÉDECINE DE PARIS N°

THÈSE

POUR

LE DOCTORAT EN MÉDECINE

Présentée et soutenue le vendredi 14 mars, à 1 heure

PAR

A. AUVARD

ANCIEN INTERNE DES HOPITAUX ET DE LA MATERNITÉ DE PARIS

ROYAL COLLEGE OF SURGEONS OF ENGLAND LIBRARY

DE LA PINCE A OS ET DU CRANIOCLASTE

ÉTUDE HISTORIQUE ET EXPÉRIMENTALE

PRÉCÉDÉE DE QUELQUES CONSIDÉRATIONS

SUR LA TÊTE FŒTALE ET LA PERFORATION DU CRANE

EXAMINATEURS DE LA THÈSE

Président..... M. Tarnier.

Juges..... MM. { Tillaux, Pinard. / Ribemont-Dessaignes.

Le candidat répondra aux questions qui lui seront posées sur les diverses parties de l'enseignement médical

PARIS

OCTAVE DOIN, ÉDITEUR

8, PLACE DE L'ODÉON, 8

1884

FACULTÉ DE MÉDECINE DE PARIS

Doyen	M. BÉCLARD.
Professeurs	MM.
Anatomie	SAPPEY.
Physiologie	BÉCLARD.
Physique médicale	CAVARRET.
Chimie organique et chimie minérale	WURTZ.
Histoire naturelle médicale	BAILLON.
Pathologie et thérapeutique générale	BOUCHARD.
	JACCOUD.
Pathologie médicale	PETER.
	GUYON.
Pathologie chirurgicale	DUPLAY.
Anatomie pathologique	X.
Histologie	ROBIN.
Opérations et appareils	LE FORT.
Pharmacologie	REGNAULT.
Thérapeutique et matière médicale	HAYEM.
Hygiène	BOUCHARDAT.
Médecine légale	BROUARDEL.
Accouchements, maladies des femmes en couches et des enfants nouveau-nés	PAJOT.
Histoire de la médecine et de la chirurgie	LABOULBÈNE.
Pathologie comparée et expérimentale	VULPIAN.
Clinique médicale	SÉE (G.). LASÈGUE. HARDY. POTAIN.
Maladie des enfants	PARROT.
Clinique de pathologie mentale et des maladies de l'encéphale	BALL.
Clinique des maladies syphilitiques	FOURNIER.
Clinique des maladies nerveuses	CHARCOT.
Clinique chirurgicale	RICHET. GOSSELIN. VERNEUIL. TRELAT.
Clinique ophtalmologique	PANAS.
Clinique d'accouchements	DEPAUL.

DOYEN HONORAIRE : M. WURTZ.

Professeurs honoraires :

MM. le baron J. CLOQUET et DUMAS.

Agrégés en exercice :

MM.	MM.	MM.	MM.
BERGER.	GAY.	LOUGROUX.	REMY.
BOUILLY.	GRANCHER.	MARCHAND.	RENDU.
BOURGOIN.	HALLOPEAU.	MONOD.	RICHET.
BUDIN.	HENNINGER.	OLLIVIER.	RICHELOT.
CADIAT.	HANRIOU.	PEYROT.	STRAUS.
DEBOVE.	HUMBERT.	PINARD.	TERRILLON.
DIEULAFOY.	LANDOUZY.	POZZI.	TROISIER.
FARABEUF, chef des travaux anatomiques.	JOFFROY.	RAZMOND.	
	DE LANESSAN.	RECLUS.	

Secrétaire de la Faculté : A. PUPIER.

Par délibération en date du 6 décembre 1789, l'École a arrêté que les opinions émises dans les dissertations qui lui seront présentées, doivent être considérées comme propres à leurs auteurs, et qu'elle n'entend leur donner aucune approbation ni improbation.

A

MON GRAND-PÈRE

A

MON PÈRE ET A MA MÈRE

A

MES PARENTS

Digitized by the Internet Archive
in 2016

https://archive.org/details/b22291854

A MONSIEUR LE PROFESSEUR PAJOT

HOMMAGE RESPECTUEUX

A MON CHER ET EXCELLENT MAITRE

MONSIEUR LE PROFESSEUR TARNIER

HOMMAGE RESPECTUEUX DE SON TOUT DÉVOUÉ ÉLÈVE

ET TÉMOIGNAGE DE SA VIVE RECONNAISSANCE

A MON CHER ONCLE ET MAITRE

MONSIEUR LE DOCTEUR DUJARDIN-BEAUMETZ

MÉDECIN DE L'HOPITAL COCHIN

Vifs remerciements pour les conseils et les leçons qu'il a bien voulu me donner dans le cours de mes études médicales.

A MES MAITRES DANS LES HOPITAUX

MONSIEUR LE PROFESSEUR LE FORT

(EXTERNAT 1877)

MONSIEUR LE PROFESSEUR POTAIN

(EXTERNAT 1878)

MONSIEUR LE PROFESSEUR DUPLAY

(EXTERNAT 1879)

MONSIEUR LE DOCTEUR TERRILLON

PROFESSEUR AGRÉGÉ A LA FACULTÉ DE MÉDECINE

(INTERNAT 1880)

MONSIEUR LE DOCTEUR LE DENTU

PROFESSEUR AGRÉGÉ A LA FACULTÉ DE MÉDECINE

(INTERNAT 1881)

A MES MAITRES EN ACCOUCHEMENTS

MONSIEUR LE DOCTEUR PINARD

PROFESSEUR AGRÉGÉ, ACCOUCHEUR A L'HOPITAL LARIBOISIÈRE

MONSIEUR LE DOCTEUR BUDIN

PROFESSEUR AGRÉGÉ, ACCOUCHEUR A L'HOPITAL DE LA CHARITÉ

MONSIEUR LE DOCTEUR RIBEMONT-DESSAIGNES

PROFESSEUR AGRÉGÉ, ACCOUCHEUR A L'HOPITAL TENON

A MON CHER AMI LE DOCTEUR BAR

ACCOUCHEUR DES HOPITAUX

A MES AMIS

INTRODUCTION

En étudiant dans les différents traités d'accouchements le chapitre de l'embryotomie céphalique, on est frappé de la divergence des opinions émises par les auteurs, car chacun d'eux recommande une méthode, un procédé, des instruments différents, souvent sans donner la raison de ces préférences.

Aussi, avions-nous pensé, qu'en étudiant expérimentalement l'action des divers instruments employés, et en les faisant tous passer par les mêmes épreuves dans des conditions analogues, nous pourrions faire une comparaison utile et jeter quelques jalons capables de conduire plus tard à des conclusions.

Nous avions commencé notre travail, nos expériences, mais en avançant, nous nous sommes aperçu de la complexité de cette œuvre d'ensemble. Il fallait en effet entreprendre pour chacun des instruments existants une étude analogue à celle que nous avons faite ici pour l'un d'eux. Nous avons dû nous limiter.

Parmi les différents instruments que nous avons em-

ployés, l'un d'eux, appelé autrefois pince à os, et actuellement, depuis qu'il a été perfectionné, cranioclaste, nous avait particulièrement intéressé. Composé d'une pince à articulation mobile dont une branche s'applique dans le crâne, tandis que l'autre reste à sa périphérie, le cranioclaste est très en faveur en Autriche, en Allemagne et aussi depuis peu en Italie. En France, cet instrument est peu connu, peu apprécié; en dehors d'articles très concis qui lui sont consacrés dans les livres classiques et en dehors du travail de Narich, publié en 1882, aucun mémoire n'a paru sur ce sujet. Il n'était donc pas sans intérêt d'étudier ce qui a été fait à l'étranger à cet égard, pour le faire connaître parmi nous. C'est la tâche que nous nous sommes imposée ici.

Une étude sur la pince à os et le cranioclaste, pour être complète, devrait renfermer trois parties : l'historique, l'étude expérimentale, et l'étude clinique de ces instruments. Nous nous sommes borné aux deux premières, laissant de côté la clinique, non par mépris pour les résultats qu'elle peut fournir, mais uniquement pour simplifier notre étude déjà suffisamment complexe ainsi.

Pourquoi choisir l'expérimentation plutôt que la clinique? Le cranioclaste, dans certaines maternités, est déjà employé depuis longtemps. Pourquoi ne pas le juger d'après les résultats qu'il y a donnés, au lieu de se placer dans des conditions qui s'éloignent sensiblement de ce qu'on observe sur le vivant?

La raison, la voici : la clinique, dans le cas actuel, fournit des résultats bruts, elle nous renseigne seulement sur le chiffre de la mortalité résultant de l'emploi de cet instrument, et aussi quoique très incomplètement sur le degré de rétrécissement que le cranioclaste a pu faire franchir à la tête. Mais elle laisse dans l'ombre de mode d'action la valeur relative des différents procédés employés, parce qu'en opérant sur le vivant on juge incomplètement ce qu'on fait, le doigt ne donne que des renseignements insuffisants.

L'expérimentation, au contraire, montre clairement comment agit le cranioclaste, et aussi la valeur relative des différents procédés employés. Elle indique le degré de rétrécissement que la tête broyée peut franchir. C'est pour ces motifs que nous lui avons accordé la préférence.

L'expérimentation a certainement ses défauts; elle place l'observateur dans des conditions différentes de celles qui existent sur le vivant; cependant, avec la méthode que nous avons suivie, nous croyons ne pas nous être tenu très loin de la réalité, et la plupart de nos conclusions, quoique n'étant pas absolument applicables à la femme vivante, ne doivent pas s'écarter beaucoup de la vérité.

Toutes nos expériences ont été faites soit à la Maternité, soit à l'hôpital des Enfants Assistés avec des fœtus récemment morts, et placés dans de l'eau chaude quelques instants avant de s'en servir, de manière à rendre

à la tête un peu de la souplesse qu'elle avait au moment de l'accouchement.

A la Maternité, nous avions le bassin en bronze de M. Tarnier, dont la figure (1) [1] donne une assez bonne idée. Ce bassin, grâce à une plaque sacrée mobile, peut se rétrécir dans le diamètre antéro-postérieur jusqu'à

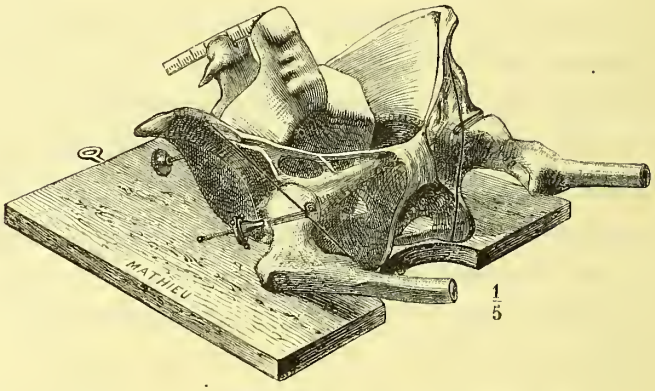

Fig. 1.

un diamètre minimum de 27 millimètres. Il est séparé en deux par une section transversale [2]; une charnière est fixée au côté gauche; un système de fermeture au côté droit permet de l'ouvrir ou de le fermer à volonté. Les dimensions des différents autres diamètres sont celles d'un bassin normal.

1. La figure 1 représente le bassin en bronze de M. Tarnier, légèrement modifié par M. Mathieu. Les changements qui y ont été faits sont d'ailleurs de peu d'importance.

2. Cette section transversale a été faite en 1871 d'après les indications du Dr Budin, pour pratiquer les expériences consignées dans son travail sur la tête fœtale (Paris, 1876).

Aux Enfants assistés, le bassin est à peu près analogue, avec cette seule différence qu'il ne peut pas s'ouvrir et qu'il est légèrement retréci dans ses diamètres transversaux.

Toutes nos mensurations ont été prises à l'aide de compas représenté par la figure ci-jointe.

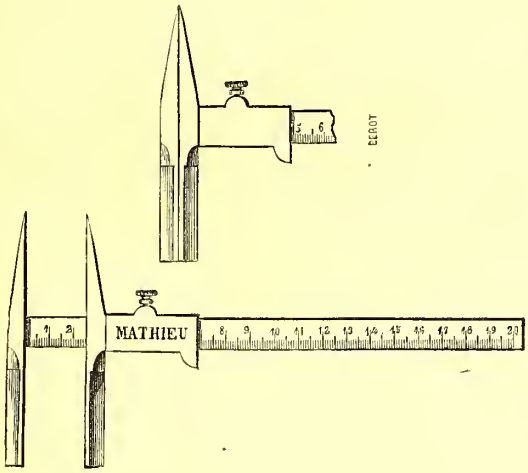

Fig. 2.

Nous avons fait précéder notre mémoire de quelques considérations sur la tête fœtale, considérations indispensables à l'intelligence de nos différentes expériences, et aussi d'une courte étude sur la perforation du crâne. La perforation, en effet, constitue en quelque sorte le premier temps de la cranioclastie, et il était utile avant d'étudier l'application et l'action de l'instrument, de nous expliquer en quelques mots sur le

meilleur mode d'obtenir l'ouverture de la cavité cranienne.

Qu'il nous soit permis, ici, d'exprimer notre gratitude à notre excellent maître, M. le professeur Tarnier, pour les bons conseils qu'il a bien voulu nous prodiguer pendant l'exécution de ce travail. Nos bien sincères remerciements à M. le Dr Gueniot, chirurgien des Enfants Assistés, qui nous a très obligeamment permis d'utiliser pour nos expériences les enfants morts dans son service. Nous remercions aussi nos chers maîtres et amis les Drs Budin et Pinard, accoucheurs des hôpitaux, pour l'intérêt qu'ils ont bien voulu prendre à notre travail.

PREMIÈRE PARTIE

DE LA TÊTE FOETALE

1° GÉNÉRALITÉS

Lorsque la substance cérébrale est évacuée hors de la

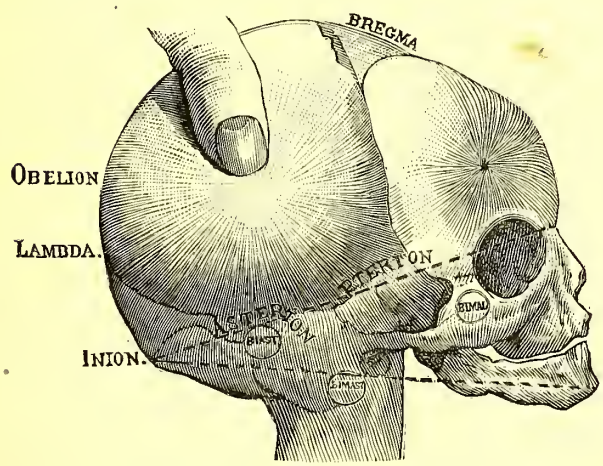

Fig. 3.

cavité cranienne, si l'on soumet la tête à une pression concentrique, on ne tarde pas à s'apercevoir que la voûte, qui

a perdu le point d'appui naturel qu'elle trouvait dans le cerveau, s'affaisse et s'applique contre la base terminée en avant par la face.

La base du crâne représente alors assez bien la figure d'un cône aplati de haut en bas, ayant pour assise la partie antérieure de la face et pour sommet la protubérance occipitale externe. La voûte forme une calotte accolée à ce cône.

Cette voûte ne présente d'habitude qu'un faible obstacle à l'extraction de la tête craniotomisée, car elle se laisse assez facilement déprimer. Il n'en est pas de même du cône basio-

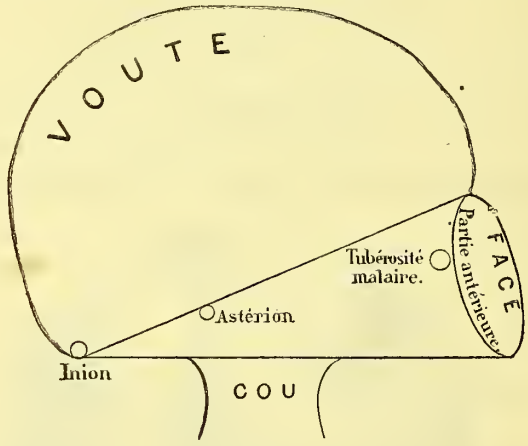

Fig. 4.

facial, que l'accoucheur doit toujours avoir en vue alors qu'il veut faire passer une tête perforée par les voies génitales. En effet, c'est cette partie du squelette qui, par sa résistance, sa solidité, gêne la sortie de la tête.

En étudiant la figure (fig. 4), on comprend rapidement pourquoi la présentation de la face est, pour l'extraction après la craniotomie, plus favorable que celle du sommet, fait opposé à celui qui existe pour la tête intacte. Par l'aplatissement de la voûte, la tête étant plus ou moins

réduite au cône basio-facial, on voit qu'il y a tout intérêt à ce que la partie la plus volumineuse se présente la première, et pour la facilité de la prise et pour celle du broiement.

Un autre élément de supériorité en faveur de la présentation de la face après la perforation est constitué par ce fait que dans le cas de présentation du sommet, le cou vient adjoindre sa masse à celle de la face et augmenter les difficultés du passage; tandis que lorsque la tête est étendue, le cou franchit le rétrécissement, la voûte du crâne étant aplatie contre la base et présentant ainsi un faible volume.

Le cône basio-facial, alors qu'il s'agit de l'embryotomie céphalique, demande à être très rigoureusement mesuré; si on avait ici à faire à une pure figure géométrique, il suffirait de déterminer le diamètre de la base et la hauteur jusqu'à la protubérance occipitale externe. Mais le cône en question est loin d'être régulier, il est aplati de haut en bas, sa base ne présente pas un cercle parfait, de sorte qu'on est obligé de prendre un certain nombre de mesures pour se rapprocher le plus possible de la vérité.

Avant d'entrer plus en détail dans l'étude de ces mensurations, disons tout d'abord que nous adoptons les nouvelles dénominations données par Broca à certaines régions de la tête. Ces dénominations devenues classiques en anthropologie, sont courtes, claires, rendent le langage précis. On ne pourra nous accuser d'innovation téméraire, c'est un simple emprunt fait à une science voisine.

Nous prendrons donc comme terme équivalent pour :

La fontanelle antéro-latérale. — Le Ptérion[1].

La fontanelle postéro-latérale, ou de Gasser. — L'Astérion[2].

La protubérance occipitale externe. — L'Inion[3].

1. πτερον, en grec = aile, ptère = grande aile du sphénoïde, d'où le nom de ptérion.

2. Astérion, ὁ Ἀστηρ = étoile.

3. Ινιον = occiput. Inion a été spécialement consacré par Broca à la dénomination de la protubérance occipitale externe.

Nous conserverons les synonymes adoptés; fontanelle postérieure ou lambda, fontanelle antérieure ou bregma.

2° DIMENSIONS DU CONE BASIO-FACIAL

La base du cône basio-facial est déterminée à l'aide de deux mensurations : 1° celle du diamètre mento-nasal s'étendant de l'extrémité du menton à la racine du nez; 2° celle du diamètre bi-malaire allant de la partie externe d'une tubérosité malaire à celle du côté opposé. La hauteur du cône serait mathématiquement la perpendiculaire abaissée du sommet sur la base; le diamètre qui semble le plus se rapprocher de cette direction est celui qui s'étend de l'inion à la racine du nez.

Pour déterminer les dimensions transversales du cône vers sa partie moyenne, on a l'habitude de mesurer le diamètre bi-mastoïdien. A ce diamètre bi-mastoïdien nous en avons préféré un autre réunissant les deux astérions ou plutôt l'angle du temporal qui contribue à former la fontanelle astérique, diamètre auquel nous avons donné le nom de *bi-astérique.*

Deux raisons nous ont dicté ce choix :

1° L'une est la facilité plus grande avec laquelle on peut déterminer ce diamètre. L'apophyse mastoïde est rudimentaire chez le nouveau-né et le point de repère qu'on est obligé de prendre pour mesurer le diamètre bi-mastroïdien n'est autre que la partie inférieure et postérieure de l'os emporal, région vague, mal limitée; tandis que l'angle du temporal qui vient s'articuler avec le pariétal et l'occipital, forme une petite saillie que le doigt reconnaît tout de suite et bien facilement, saillie qu'on ne peut confondre avec aucune partie voisine et qui constitue un excellent point de repère pour la détermination d'un diamètre.

2° L'autre est que le diamètre bi-mastoïdien ne représente

pas réellement les dimensions transversales du cône basio-facial, au niveau du temporal, il est au-dessous de la réalité, tandis que le bi-astérique, plus étendu de quelques millimètres, est l'expression beaucoup plus fidèle des dimensions du crâne dans cette région.

Alors que, le cerveau étant évacué, la voûte est déprimée par une pression quelconque, celle du doigt par exemple (ainsi que cela est représenté dans la figure 3), on voit nettement les limites de la base se dessiner, et en considérant les deux diamètres bi-mastoïdien et bi-astérique, on reconnaît sans peine que si l'un des deux doit constituer un obstacle au passage de la tête, c'est certainement le bi-astérique, le plus étendu des deux.

Le point qui sert à la détermination de ce dernier diamètre, correspond à la périphérie du crâne exactement au bord supérieur du rocher dans la direction duquel il est situé. Les dimensions de ce diamètre donneront donc une idée assez exacte des altérations subies par les rochers, partie très importante du squelette cranien à ce niveau.

Le diamètre bi-astérique ne représente pas la région la plus large de la base du crâne, il existe en avant de lui un autre diamètre, dont les deux extrémités correspondent à peu près à la racine postérieure de l'apophyse zygomatique, au-dessus du conduit auditif externe, et qui est ordinairement un peu plus large que le précédent. Mais comme les points de repère de ce diamètre seraient difficiles à déterminer, surtout sur le vivant, comme d'autre part il n'est pas beaucoup plus long que le bi-astérique, ce dernier, toujours commode à trouver, nous a paru le meilleur à choisir.

Les quatre diamètres qui nous serviront surtout pour l'appréciation des dimensions du cône basio-facial, sont donc les suivants :

Le diamètre naso-mental. Le diamètre bi-malaire. Le diamètre bi-astérique. Le diamètre inio-nasal.

Afin d'établir la longueur moyenne des différents dia-

mètres dont il vient d'être question, nous avons pris une série de mesures sur des enfants nés à terme dont le poids était de 3000 grammes ou un peu supérieur.

Ces mensurations ont été faites immédiatement ou peu de temps après la naissance, et reprises cinq jours après. Les deux colonnes qu'on voit juxtaposées pour chaque diamètre représentent les résultats obtenus.

L'instrument employé pour prendre les mesures a été le compas représenté par la figure 2 (page 7).

Les points de repère qui nous ont servi à la détermination de ces différents diamètres et circonférences sont les suivants :

A) diamètres. — 1° Diamètre inio-nasal ; distance entre la protubérance occipitale externe ou inion et la racine du nez.

2° Diamètre bi-pariétal ; la plus grande distance qui sépare transversalement les pariétaux.

3° Diamètre bi-frontal : distance qui sépare les parties latérales du front au niveau d'une ligne verticale passant par les tubérosités malaires (le point de repère est ici un peu arbitraire, car il n'y a pas de saillie osseuse qui permette de le déterminer nettement).

4° Diamètre bi-malaire ; distance qui sépare les deux os malaires au niveau de leur apophyse orbitaire.

5° Diamètre bi-astérique : distance entre les deux angles osseux que les temporaux présentent au niveau de la fontanelle postéro-latérale ou astérique.

6° Diamètre inio-bregmatique : distance entre la protubérance occipitale externe ou inion, et la partie médiane du bregma.

7° Diamètre inio-maximum : distance séparant l'inion de la partie la plus distante de la suture sagittale.

8° Diamètre sous occipito-bregmatique : distance séparant l'angle de réunion du cou et de l'occiput, et le centre du bregma.

9° Diamètre sous-occipito-maximum : mesuré de l'angle

de réunion du cou et de l'occiput, à la partie la plus éloignée de la suture sagittale.

10° Diamètre mento-nasal : distance de la pointe du menton à la racine du nez.

11° Diamètre bucco-nasal : mesuré du rebord alvéolaire du maxillaire supérieur à la racine du nez.

12° Diamètre mento-bregmatique : mesuré de la pointe du menton au centre du bregma.

13° Diamètre mento-maximum : s'étendant de la pointe du menton à la partie la plus éloignée de la suture sagittale ou de l'occiput.

14° Diamètre sous-mento-bregmatique : distance de l'angle de réunion du cou et du menton à la partie moyenne du bregma.

15° Diamètre sous-mento-maximum : de l'angle de réunion du cou et du menton à la partie la plus éloignée de la suture sagittale ou de l'écaille de l'occiput.

B) circonférences. — 1° Circonférence inio-nasale : passant par l'inion et la racine du nez (diamètre inio-nasal).

2° Circonférence inio-maximum : passant par l'inion et les bosses frontales, c'est-à-dire par les points où la circonférence est la plus large.

3° Circonférence sous inio-maximum : passant par l'angle de réunion de l'occiput et du cou et par les bosses frontales.

4° Circonférence mento-bregmatique : passant par le menton, le centre du bregma, et suivant le plan horizontal mené par ces deux points.

5° Circonférence mento-maximum : menée de l'extrémité du menton à un autre point indéterminé correspondant d'habitude aux bosses pariétales ; ce point n'est autre que celui où la circonférence est la plus large.

6° Circonférence sous-mento-maximum : passant par l'angle de réunion du menton et du cou, et par un autre point indéterminé correspondant d'habitude aux bosses pariétales.

NUMÉROS D'ORDRE.	POIDS.	LONGUEUR TOTALE de l'enfant.	DIAMÈ																			
			INIO-NASAL.		BI-PARIÉTAL.		BI-FRONTAL.		BI-MALAIRE.		BI-ASTÉRIQUE.		INIO-BREGMATIQUE.		INIO-MAXIMUM.		SOUS-OCCIPITO-BREGMATIQUE		SOUS-OCCIPITO-MAX. MUM.		MENTO-NASAL.	
			1er j.	6e j.	1er j.	6e j.	1erj.	6e j.	1er j.	6e j.	1erj.	6e j.	1erj.	6e j.	1er j.	6e j.	1erj.	6e j.	1er j.	6e j.	1erj.	6e j.
1	2935	51	110	114	90	94	71	71	69	70	75	77	90	96	114	115	94	95	105	105	43	45
2	3435	52	130	122	92	93	70	72	71	73	81	82	96	103	113	122	99	105	107	110	47	50
3	3100	50	114	115	96	95	70	68	72	72	72	75	96	100	114	117	95	100	106	110	47	47
4	3030	50	112	115	93	93	67	69	70	70	70	73	95	98	115	118	99	99	106	108	45	45
5	3000	50	110	112	97	98	65	70	71	71	75	75	93	96	115	116	94	96	105	106	44	44
6	3200	52	115	118	95	98	73	75	68	70	73	77	95	98	115	118	102	104	109	113	44	45
7	3200	50	109	114	91	92	73	73	68	69	75	76	87	98	109	117	95	99	103	107	43	44
8	3000	51	110	112	96	98	66	72	66	68	77	78	96	97	112	114	98	100	103	105	46	47
9	3135	51	115	116	87	90	65	68	67	67	72	73	94	103	113	119	95	100	103	108	42	43
10	3700	52	115	116	93	94	67	67	71	71	80	81	95	97	110	114	97	100	103	108	50	50
11	3770	53	113	118	98	98	72	72	72	70	78	78	99	103	118	120	99	102	110	115	47	47
12	3600	48	114	116	97	98	72	71	72	72	75	77	95	97	115	118	100	100	108	110	46	46
13	3680	53	113	118	97	99	70	72	70	70	78	80	93	97	113	115	100	101	107	108	48	49
14	3170	49	115	117	91	97	68	71	69	70	74	78	97	100	115	117	96	104	105	110	48	51
15	3200	50	110	112	90	90	66	67	71	71	74	74	95	95	115	116	95	99	104	105	46	46
16	3780	51	115	120	95	99	72	72	74	76	74	76	92	97	115	122	96	102	107	114	49	49
17	3240	50	106	111	92	92	63	63	66	67	73	77	90	96	108	112	92	95	99	103	48	48
18	3345	52	113	115	96	96	70	72	70	70	74	76	91	95	112	117	95	101	109	112	49	49
19	3605	53	114	117	87	88	69	70	74	74	79	80	89	92	110	115	97	102	108	112	45	45
20	3250	48	114	114	92	94	71	71	72	72	75	77	92	92	110	115	98	99	103	105	45	45
Totaux.	66875	1016	2267	2312	1865	1896	1380	1406	1403	1413	1504	1520	1870	1956	2261	2337	1936	2003	2110	2174	922	935
Moyen.	3343.75	50.8	113.35	115.60	93.25	94.8	69	70.3	70.15	70.65	75.2	76	93.5	97.8	113.05	116.85	96.8	100.15	105.5	108.7	46.1	46.75

TRES										CIRCONFÉRENCES												POSITION DE L'ENFANT PENDANT L'ACCOUCHEMENT.
BUCCO-NASAL.		MENTO-BREGMATIQUE.		MENTO-MAXIMUM.		SOUS-MENTO-BREGMATIQUE.		SOUS-MENTO-MAXIMUM.		INIO-NASAL		INIO-MAXIMUM.		SOUS-INIO-MAXIMUM.		MENTO-BREGMATIQUE.		MENTO-MAXIMUM.		SOUS-MENTO-MAXIMUM.		
1e j.	6e j.	1er j.	6e j.	1er j.	6e j.	1er j.	6e j.	1er j.	6e j.	1er j.	6e j.	1er j.	6e j.	1er j.	6e j.	1er j.	6e j.	1er j.	6e j.	1er j.	6e j.	
28	28	102	105	126	127	95	101	110	110	320	330	330	335	320	320	290	290	360	350	335	330	O.I.G.A.
30	30	110	110	144	147	103	105	110	120	345	350	345	350	330	330	325	330	380	385	360	360	O.I.G.A.
30	30	100	102	133	128	90	96	106	107	335	335	340	340	320	320	300	300	370	365	345	345	O.I.D.A.
27	27	98	100	132	132	89	90	108	108	330	330	335	335	310	310	305	305	360	360	320	325	O.I.G.A.
27	27	101	104	130	131	97	99	110	110	335	340	335	340	320	325	310	310	360	370	330	335	O.I.G.A.
26	27	103	103	129	133	99	100	107	113	340	350	340	350	325	335	295	300	360	370	335	350	O.I.D.P.
27	26	100	103	130	131	89	97	106	104	335	340	335	340	310	325	300	300	360	370	330	335	O.I.D.P.
27	27	105	106	132	133	98	103	112	115	325	330	330	335	320	325	305	310	370	375	345	345	O.I.D.P.
25	26	104	106	138	136	96	96	110	112	335	335	335	340	310	320	290	310	370	365	355	335	O.I.G.A.
29	29	100	105	140	136	96	100	117	112	335	345	340	345	320	330	300	310	385	385	360	355	O.I.G.A.
28	30	103	108	130	133	99	101	110	115	345	355	350	355	340	340	310	315	365	365	350	350	S.I.G.A.
28	28	100	102	129	132	95	104	105	113	345	345	350	350	335	340	300	305	370	375	340	345	O.I.G.A.
31	31	105	107	132	135	95	100	113	115	340	345	340	345	315	330	310	310	365	370	350	355	O.I.D.P.
32	32	104	104	145	141	96	101	119	116	340	350	345	350	320	330	305	310	375	380	360	355	O.I.G.A.
27	27	93	94	125	125	94	95	110	108	340	340	340	340	325	325	305	305	375	355	350	350	O.I.G.A.
27	28	105	107	134	139	102	102	120	120	360	365	360	365	345	345	310	315	380	390	355	360	O.I.G.A.
27	28	105	107	130	130	91	95	97	103	325	325	325	325	315	315	305	310	375	375	335	340	O.I.G.A.
29	29	95	100	127	130	98	100	108	110	340	345	340	345	325	330	305	305	360	365	340	340	O.I.G.A.
29	30	104	104	132	136	102	102	110	115	335	335	335	335	320	325	305	310	370	375	340	340	O.I.D.A.
26	27	107	107	132	132	99	98	112	110	335	340	335	340	320	320	305	310	370	370	340	340	O.I.D P.
560	567	2044	2084	2650	2667	1923	1985	2200	2236	6740	6830	6785	6860	6445	6540	6080	6160	7380	7415	6875	6890	
28	28.35	102.2	104.2	132.5	133.35	96.15	99.25	110	111.8	337	341.5	339.25	343.	322.25	327	304	308	369	370.75	343.75	344.5	

D'après les résultats précédents, on peut voir qu'au moment de la naissance la longueur moyenne du diamètre biastérique est de 75^{mm}, tandis que celle du diamètre bi-malaire est de 70^{mm}.

La longueur du diamètre bimastoïdien n'est pas notée dans le tableau précédent, fait seulement en vue de déterminer le diamètre biastérique. Mais pour pouvoir comparer les trois diamètres : bimastoïdien, biastérique et bimalaire, nous avons pris les mesures suivantes sur vingt enfants à terme, dont le poids au moment de la naissance était supérieur à 3000 grammes.

		DIAMÈTRES			
Numéros	Poids	Bimastoïdien	Biastérique	Bimalaire	Inio-nasal
1	3460	69	76	71	111
2	3040	69	74	70	114
3	3040	70	75	71	109
4	3400	72	78	73	115
5	3220	71	79	72	117
6	3350	72	80	75	115
7	3130	69	75	72	108
8	3600	70	75	72	112
9	3820	75	82	76	117
10	3850	74	81	76	113
11	3320	72	80	69	109
12	3600	74	82	73	118
13	3100	71	80	73	117
14	3150	70	76	71	113
15	3100	70	77	68	113
16	3130	71	79	74	112
17	3670	73	80	75	113
18	3240	70	76	73	114
19	3570	71	82	73	116
20	3480	70	75	74	116
Totaux	67270	1423	1562	1451	2272
Moyennes	3363,50	71,15	78,10	72,55	113,60

Les conclusions à tirer du premier tableau et de ces vingt dernières mensurations sont les suivantes :

1° Les diamètres bimastoïdien et bimalaire sont à peu près égaux, sauf une très légère différence en faveur du dia-

mètre bimalaire qui, dans deux cas seulement sur vingt, a été trouvé inférieur au bimastoïdien.

Leur dimension normale oscille entre 65 et 75^{mm} et comme chiffre moyen on peut prendre 70^{mm}, en se souvenant que le diamètre bi-malaire est légèrement plus long que le bi-mastoïdien.

2° Le diamètre bi-astérique est plus long que les deux précédents de 5^{mm} environ, les vingt premières mensurations (grand tableau) donnent comme chiffre moyen 75^{mm}; celles du second tableau 78^{mm}.

On peut donc dire que ce diamètre oscille entre 70 et 80^{mm}, et qu'il a en moyenne 75^{mm}.

En résumé :

1° Diamètre bimastoïdien — 65 à 75^{mm} = 70^{mm}.

2° Diamètre bimalaire — 65 à 75^{mm} = 70^{mm}.

3° Diamètre biastérique — 70 à 80^{mm} = 75^{mm}.

(Nous faisons cependant remarquer que le diamètre bimalaire est légèrement plus grand que le bimastoïdien.)

Les chiffres donnés par les auteurs, sont assez variables; ceux que nous avons trouvés représentent assez bien une moyenne entre les différentes appréciations des observateurs en question[1].

Le diamètre mento-nasal est, d'après notre tableau, égal à 461^{mm}, soit en chiffres ronds 45^{mm}.

1. Les différents chiffres donnés par les auteurs sont les suivants :

Tarnier et Chantreuil : diamètre bi-mastoïdien, 75 millim. (*Traité d'accouchements*, t. 1, p. 416).

Budin et Bibemont: diamètre bi-mastoïdien, 75 millim. (*Archives de tocologie*, 1879, p. 480).

Burns : diamètre bi-mastoïdien, 50 millim. (*Principles of midwifery*, 10e édit., p. 25).

Simspon, diamètre bi-mastoïdien, 71 millim. (*Clinique obstétricale et gynécologique*, p. 371).

Balocchi, diamètre bi-mastoïdien, 80 millim. (*Ostétricia*, 4e édit. p. 249).

Fabbri, E. F. Diamètre bi-mastoïdien 68 à 70 millim., diamètre bi-malaire 70 (*sulla embryotomia compresovi it processo di cefalotripsia interna*, p. 10).

Cuzzi, diamètre bi-mastoïdien 75, diamètre bi-malaire 76 (*sul cranioclasee Studii ed experienze*, p. 10-20.

Pugliati. Diamètre bi-malaire 69, diamètre bi-mastoïdien 70 (*Expulsion ed extrazione della testa fetale*, 1882, p. 40.

Le diamètre inio-nasal y est représenté par 113^{mm},35, soit 115 millimètres.

Les différents diamètres qui nous serviront à apprécier le cône basio-facial présentent donc comme dimensions moyennes :

1° Diamètre mento-nasal (Base du cône basio-facilal..	45^{mm}
2° Diamètre bi-malaire (Base du cône basio-facial....	70^{mm}
3° Diamètre bi-astérique (Dimension transversale du cône basio-facial.....	75^{mm}
4° Diamètre inio-nasal (Hauteur du cône basio facial.	115^{mm}

2° Solidité et résistance du cône basio-facial.

La solidité et la résistance du cône basio-facial sont d'autant plus marquées qu'on se rapproche de la base du cône, c'est-à-dire de la face; à mesure qu'on va vers le sommet, vers l'inion, le squelette devient de plus en plus flexible.

Cette solidité peut être considérée : 1° suivant la hauteur du cône (diamètre inio-nasal); 2° suivant les dimensions transversales (diamètres bi-astérique et bi-malaire).

1° Si on saisit le diamètre inio-nasal entre les deux extrémités d'un instrument compresseur permettant de mesurer, à l'aide d'un dynamomètre, la pression exercée (instrument représenté par la fig. 5), on peut observer ce qui suit: sur une tête d'enfant né un peu avant terme (après avoir fait sortir la substance cérébrale), en exerçant une pression de 20 kilogr., l'écaille de l'occiput se relève en pivotant autour de la charnière fibro-cartilagineuse [1] et vient se placer dans un plan vertical passant par la partie postérieure du trou occipital. En augmentant la pression et en la portant à 30 kilogr., le mouvement de l'écaille occipitale s'accentue, l'os s'enfonce de plus en plus entre les deux pariétaux et arrive par sa face interne en rapport plus ou moins médiat avec l'apophyse basilaire et le rocher.

1. De la tête du fœtus, par P. Budin. Paris, 1876, pages 72 et 73.

Tandis que le sommet du cône s'affaisse sous l'action de cette pression et fait place à un cône tronqué dont la partie supérieure est représentée par le diamètre biastérique, toute la partie inférieure, étendue de la charnière occipitale à la racine du nez, reste sans changement.

La partie du squelette comprise entre l'inion et le trou occipital est donc très peu résistante, aussi peut-on dire que lorsqu'on voudra instrumentalement réduire le diamètre

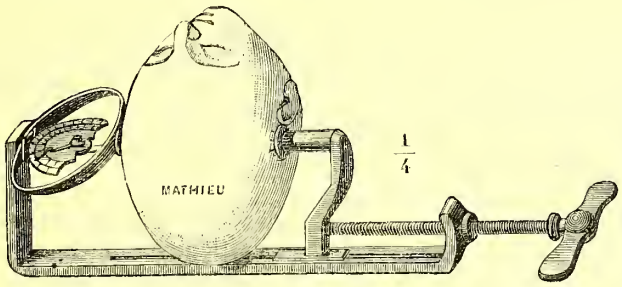

Fig. 5..

inio-nasal, on ne rencontrera de difficultés que pour la partie de ce diamètre comprise entre le trou occipital et la racine du nez. C'est sur cette région que devront se concentrer les efforts de l'accoucheur, qui n'aura, au contraire, qu'à se préoccuper très faiblement de la partie du diamètre comprise entre le trou occipital et l'inion.

2° Si on compare maintenant la résistance du cône basio-facial, dans le sens transversal, au niveau des diamètres bi-malaire et biastérique, on arrive à ce résultat : que le bi-malaire présente une résistance beaucoup plus considérable que le biastérique.

En expérimentant avec le même instrument que tout à l'heure et en comprimant sur une même tête, vidée de sa substance cérébrale, les diamètres bi-malaire et bi-astérique, voici ce qu'on obtient :

(La tête employée, dépourvue de sa peau, était celle d'un enfant choisi avant terme, afin de pouvoir exercer une compression plus facilement efficace.)

Pour réduire à 22^{mm} le diamètre bi-malaire, qui mesurait au début de l'expérience 52^{mm}, il a fallu exercer une pression de 60 kilogr.

Pour obtenir le même degré de réduction (22^{mm}) sur le diamètre bi-astérique, qui mesurait à l'état normal 56^{mm}, il a suffi d'une pression de 30 kilogr., c'est-à-dire moitié moindre que la précédente.

On peut en conclure que le diamètre bi-malaire présente une résistance double de celle fournie par le bi-astérique.

On se rend d'ailleurs assez facilement compte de cette différence de résistance, en étudiant la conformation du squelette basio-facial.

L'os malaire est réuni par trois points au squelette; il est fixé sur une sorte de trépied. Il s'articule d'une part avec le frontal par son angle supérieur, avec le temporal par son angle postérieur, et enfin avec le maxillaire supérieur par le corps même de l'os. — Alors qu'une pression est faite sur l'os malaire dans le sens transversal, la résistance s'exerce suivant les trois points que voici : 1° en arrière par l'apophyse zygomatique, dont le rôle est faible, parce qu'elle ne se trouve pas dans la direction de la force ; 2° en haut par l'apophyse orbitaire, qui transmet la pression aux voûtes orbitaires, et aux petites ailes du sphénoïde jusqu'à la selle turcique; 3° en bas suivant les maxillaires supérieurs, tenus solidement écartés par la voûte palatine; c'est surtout à ce niveau que s'exerce la pression des différentes parties, et c'est ordinairement cette voûte qui est la plus profondément atteinte. Pendant la réduction, l'os malaire, soit par fracture, soit par luxation, se détache du maxillaire supérieur et s'enfonce petit à petit vers les fosses nasales, à la rencontre de l'os malaire opposé.

C'est grâce à cette triple jetée osseuse, s'étendant à travers différentes parties du squelette, d'un os malaire à l'autre, que le diamètre bi-malaire présente une solidité très prononcée.

Bien différente est la résistance opposée par le diamètre bi-astérique ; les deux points astériques, qui constituent les extrémités du diamètre en question, sont situés sur les côtés d'un angle formé par les rochers et plus particulièrement par le bord supérieur de la pyramide rocheuse, et dont le sommet correspond à la selle turcique. Or quand on comprime le diamètre biastérique (le crâne étant ouvert), on voit simplement cet angle se fermer ; les deux rochers se dirigent l'un vers l'autre en passant par-dessus l'occipital, qui ne semble opposer qu'une très faible résistance à leur rapprochement.

Le diamètre bi-malaire a donc trois soutiens, tandis que le bi-astérique n'en a qu'un. Ces trois appuis sont, pour le bi-malaire, disposés de telle sorte qu'ils résistent énergiquement à toute pression faite dans la direction du diamètre transversal ; pour le bi-astérique, au contraire, le soutien est angulaire ; de plus les branches de l'angle (bord supérieur du rocher) ne sont reliées au sommet (selle turcique) que par une portion cartilagineuse. Il était donc facile de prévoir théoriquement, ainsi que l'expérience l'a démontré, la plus grande solidité de diamètre bi-malaire.

Alors que la tête se présente dernière et qu'à l'aide d'un instrument perforateur on est libre d'atteindre la partie de la base cranienne qu'on juge convenable, il est intéressant de connaître la région de cette base qui s'oppose avec le plus d'énergie à la réduction des diamètres bi-malaire et bi-astérique.

Pour arriver à cette détermination, nous avons pris une tête d'enfant, né un peu avant terme, et nous avons enlevé la voûte ainsi que la substance cérébrale. A l'aide de deux ou

trois coups de forts ciseaux, nous avons démoli successivement : 1° les petites ailes des sphénoïdes et la partie attenante de la voûte orbitaire, 2° l'éthmoïde, 3° la selle turcique, 4° la voûte palatine, 5° le rocher.

Après chacune de ces opérations nous avons exercé, avec les doigts de la même main, une pression d'intensité à peu près analogue à chaque fois sur les deux extrémités du diamètre bi-malaire, puis du diamètre bi-astérique.

En procédant de la sorte, nous sommes arrivé aux résultats consignés dans ce tableau.

PARTIE DÉMOLIE	DIAMÈTRE bi-malaire.	DIAMÈTRE bi-astérique
	millim.	millim.
A l'état normal.....	55	56
Après avoir démoli la petite aile du sphénoïde et la partie voisine de la voûte orbitaire à droite. Réduction à.....	50	
Après avoir démoli la petite aile du sphénoïde et la partie voisine de la voûte orbitaire à gauche. Réduction à.....	45	
Après avoir démoli l'ethmoïde.....	42	
— — la selle turcique. Réduct. à.	39	46
— — la voûte palatine. Réduct. à.	25	
— — le rocher gauche. Réduct. à.	..	40
— — le rocher droit. Réduct. à.	..	30

De ces chiffres qui n'ont qu'une valeur purement relative, on peut conclure que :

1° *Pour le diamètre bi-malaire.*

a. La démolition des petites ailes du sphénoïde et de la partie voisine de la voûte orbitaire permet une réduction de. 5mm
b. La démolition de l'ethmoïde de..... 3
c. La démolition de la selle turcique de..... 3
d. La démolition de la voûte palatine de..... 14

2° *Pour le diamètre bi-astérique.*

a. La démolition de la selle turcique, une réduction de. 10mm
b. La démolition de chaque rocher de..... 8

Par conséquent, veut-on réduire surtout le diamètre bimalaire, c'est la voûte palatine qu'on devra attaquer avec le perforateur. — Veut-on, au contraire, atteindre le biastérique, c'est la selle turcique qu'il faut essayer de détruire. — La meilleure perforation de la base du crâne, qui permettra le degré de réduction le plus considérable à la fois des diamètres bimalaire et biastérique, sera celle qui passera à la fois par la voûte palatine et la selle turcique, but qu'on devra chercher à réaliser quand on pratiquera cette opération.

DEUXIÈME PARTIE

I. PERFORATION DU CRANE

Pour établir quelle est la perforation que l'on doit préférer et le meilleur perforateur de la cavité cranienne, nous nous appuyerons sur les propositions suivantes que nous allons démontrer :

1° L'évacuation de la substance cérébrale est nécessaire pour la réduction facile de la tête, que l'extrémité céphalique se présente première ou dernière.

2° Les fractures de la voûte du crâne qui accompagnent la perforation faite dans cette région, ne favorisent que médiocrement la réduction de la tête fœtale et présentent par contre de sérieux inconvénients.

3° Les fractures de la base du crâne qui accompagnent la perforation pratiquée dans cette région sont très favorables à l'extraction de la tête et elles sont à peu près sans inconvénients.

1° *L'évacuation de la substance cérébrale est nécessaire pour la réduction facile de la tête, que l'extrémité céphalique se présente première ou dernière.*

Parmi les adversaires de l'évacuation de la substance

cérébrale, on compte : Busch, Hennig, Cohnstein, Kleinwächter, Carl Ruge.

Kleinwächter[1] a prétendu que la substance cérébrale fournissait au céphalotribe un appui nécessaire. Le cerveau évacué, l'instrument n'avait qu'une mauvaise prise et glissait facilement.

Cette opinion a fait peu d'adeptes ; on sait en effet que plus la tête est aplatie, réduite, plus le céphalotribe est serré et meilleure est sa prise. Or, la tête s'aplatit d'autant mieux, qu'il y a moins de substance cérébrale. Ce n'est pas la voûte qui doit fournir le point d'appui au céphalotribe, mais la base du crâne.

Carl Ruge[2] a dit que la tête dernière craniotomisée, retenue au détroit supérieur après la sortie du tronc, ne passait pas plus facilement libre de toute substance cérébrale que lorsque l'encéphale restait dans la cavité cranienne. Nous répondrons à Carl Ruge par l'expérience suivante :

Expérience (n° 1). — *La tête dernière broyée, exige pour passer un bassin plus large quand la substance cérébrale n'a pas été évacuée, que lorsqu'elle a été chassée au dehors de la cavité cranienne.*

Tête de fœtus né avant terme :

Diamètre bi-pariétal	77mm
— bi-astérique	62mm
— Inio-nasal	97mm

Nous employons le bassin de bronze de la Maternité.

1° Sans perforation préalable, la base du crâne est broyée en différentes directions, à l'aide d'un céphalotribe, puis la tête est placée dernière en position transversale dans le bassin raccourci à 30mm dans son diamètre antéro-postérieur. L'extraction est vai-

1. Index bibliographique, n° 13.
2. *Berliner klin. Wochenschrift*, 1874, p. 478 (Société de Gynécologie de Berlin).

nement tentée suivant les principes connus : elle ne devient possible qu'avec un bassin de 40^{mm} comme diamètre antéro-postérieur minimum.

2° La tête extraite est remise en place dans les mêmes conditions que tout à l'heure dans un bassin de 25^{mm}; puis la voûte est perforée à l'aide de l'instrument de Blot. A mesure que nous exerçons des tractions sur le corps du fœtus pour engager la tête, la substance cérébrale s'échappe en grande abondance, témoignant ainsi d'une façon évidente la gêne qu'elle apporte au passage de l'extrémité céphalique. A la suite de cette évacuation l'extraction devient possible.

Cette expérience démontre nettement le mal fondé de l'opinion de Ruge.

Les principaux arguments en faveur de l'évacuation de la substance cérébrale, que la tête se présente première ou dernière, sont les suivants :

1° Le résultat fourni par l'expérience, que nous venons de décrire, en réponse aux assertions de Carl Ruge.

2° Les expériences de Hersent[1] : quand on saisit la tête avec le céphalotribe; la substance cérébrale n'étant pas évacuée, on voit le diamètre laissé libre être augmenté de 11^{mm}. L'allongement n'est plus que de 2 à 4^{mm} après la perforation du crâne et la sortie de la pulpe cérébrale.

3° L'expérience suivante de E. F. Fabbri[2] : cet auteur a placé entre deux plaques de bois réunies par des dynamomètres une tête fœtale d'abord intacte, puis vidée de sa substance cérébrale. En saisissant et en broyant, à l'aide d'un céphalotribe, l'extrémité céphalique dans le diamètre perpendiculaire à celui compris entre les plaques de bois, il a vu que dans le premier cas il déterminait une pression de

1. Des avantages de la perforation de la voûte du crâne dans les opérations de céphalothripsie (*Archives gén. de médecine*, 1847, t. XIII).

2. *Sull' embryotomia compresovi il processo de cefalotripsia interna*, du prof. G. B. Fabbri, par E. C. Fabbri, Bologne, 1865, p. 45.

98 kilogrammes et demi. Tandis que dans le second cas elle n'était plus que de 17 kilogrammes quand la susbstance cérébrale était évacuée.

Cette expérience de Fabbri montre de même que celle d'Hersent le danger de la céphalotripsie, alors que la tête est fixée et qu'on n'a pas soin d'évacuer la substance cérébrale.

4° Enfin les deux expériences faites par Pugliati[1] et que nous résumons ici brièvement :

a. Craniotomie sur une tête se présentant première; pas de substance cérébrale écoulée. Rétrécissement pelvien égal au diamètre bimastoïdien. Version, puis extraction, en tirant avec une force de 17 kilogrammes. Tête replacée dans les mêmes conditions, après avoir évacué la substance cérébrale. Il suffit d'une traction de 12. 5 kilogrammes pour amener le fœtus.

b. Craniotomie. Disproportion de 5^{mm} entre le diamètre bimastoïdien et le retrécissement, ce dernier étant plus étroit. Évacuation incomplète de la substance cérébrale. Impossibilité après avoir fait la version d'amener la tête avec des tractions de 35 kilogrammes. — Évacuation complète de la substance cérébrale. La disproportion de 5^{mm} est portée à 10^{mm}. Extraction facile du fœtus après version en tirant avec une force de 18 kilogrammes.

2° *Les fractures de la voûte du crâne, qui accompagnent la perforation faite dans cette région, ne favorisent que médiocrement la réduction de la tête fœtale et présentent par contre de sérieux inconvénients.*

Pour démontrer cette proposition, nous avons pris une tête fœtale, et à l'aide du compresseur céphalique dont nous nous sommes déjà servi pour d'autres expériences (voy. p. 21) et dont les points d'appui étaient fixés sur les bosses pariétales, nous avons étudié la réduction du diamètre bipa-

1. Index bibliographique, n° 23, p. 117 et 120.

riétal qu'on obtenait sous diverses pressions. 1° La tête étant intacte, 2° la tête étant perforée ; la substance cérébrale pouvant s'écouler librement au dehors et l'un des pariétaux étant fracturé.

Expérience (n° 2). — *Comparaison du degré de réductibilité du diamètre bipariétal, quand les pariétaux sont intacts ou qu'il y en a un de fracturé. La substance cérébrale ayant libre issue au dehors.*

Tête d'enfant à terme :

Diamètre bipariétal	90mm
— bimalaire	66mm
— biastérique	67mm
— inionasal	108mm

Les pressions indiquées dans la première colonne du tableau étaient lues sur le dynamomètre de l'appareil. Quant aux dimensions du diamètre bipariétal, elles étaient calculées à l'aide du compas qui nous servait d'habitude à prendre toutes nos mensurations.

RÉDUCTION DU DIAMÈTRE BIPARIÉTAL.			
PRESSION DE	TÊTE INTACTE.	TÊTE perforée au niveau du bregma.	TÊTE dont le pariétal droit a été fracturé.
kilog.	millim.	millim.	millim.
0	90	90	90
10	85	81	80
20	77	70	68
30	70	59	56

La fracture du pariétal droit avait été produite à l'aide d'un coup de marteau et se présentait à l'ouverture du crâne sous la forme d'un sillon vertical légèrement sinueux dans son trajet.

Cette expérience montre clairement que c'est la perforation, qui, en permettant l'écoulement de la substance céré-

brale, produit la réduction la plus considérable, tandis que la fracture d'un des pariétaux ne l'augmente que d'une façon insignifiante.

Le résultat obtenu à la suite de la fracture est d'ailleurs le même que la substance cérébrale soit ou non évacuée de la cavité cranienne. Dans l'expérience suivante, il n'y a pas eu de perforation, et néanmoins la fracture d'un des pariétaux n'a favorisé que très peu la réduction du diamètre bipariétal.

Expérience (n° 3). — *Comparaison du degré de réductibilité du diamètre bipariétal, quand les os pariétaux sont sains ou qu'il y en a un de fracturé. Pas de perforation permettant l'écoulement de la substance cérébrale.*

Tête de fœtus né un peu avant terme :

Diamètre bipariétal	86mm
— bimalaire	62mm
— biastérique	64mm
— inionasal	105mm

Le diamètre bi-pariétal est placé entre les deux points d'appui du compresseur céphalique. — On serre la tête d'abord intacte; puis après avoir fracturé un pariétal à l'aide d'un coup de marteau, on recommence la compression et on obtient les résultats consignés dans le tableau suivant :

PRESSION DE (indiquée par le dynanomètre).	RÉDUCTION DU DIAMÈTRE BIPARIÉTAL.	
	TÊTE INTACTE.	TÊTE dont le pariétal droit a été fracturé.
	millim.	millim.
0	86	86
10	78	75
20	70	67
30	60	55

En ouvrant le crâne après l'expérience, on trouve le pariétal droit atteint d'une fracture dont l'aspect rappelle celui d'un Y avec ses deux branches supérieures aboutissant à la suture sagittale.

Ces deux expériences nous démontrent clairement combien faibles sont les avantages que fournissent les fractures de la voûte du crâne pour la réduction de cette partie du squelette.—D'autre part les fragments osseux peuvent faire saillie par l'ouverture du cuir chevelu, les esquilles arriver au contact des parties maternelles et les blesser. C'est là un des gros inconvénients des fractures de la voûte et qui doit toujours faire préférer une ouverture unie, régulière, sans éclats osseux autour d'elle.

3° *Les fractures de la base du crâne, qui accompagnent la perforation pratiquée dans cette région, sont très favorables à l'extraction de la tête, et elles sont à peu près sans inconvénients.*

Expérience (n° 4). — *Comparaison de la réductibilité du diamètre bimalaire.* 1° *la tête étant intacte;* 2° *la base étant perforée;* 3° *la base étant perforée et, de plus, fracturée par éclatement.*

Tête d'un enfant né avant terme :

Diamètre bipariétal	87mm
— bimalaire	62mm
— biastérique	65mm
— inio-nasal	107mm
— mento-nasal	43mm

Le diamètre bimalaire est placé entre les mors du compresseur céphalique à trois reprises différentes : 1° la première, la base du crâne étant intacte ; 2° la seconde, la base ayant été ouverte et le tiers environ de la substance cérébrale ayant été évacué (la perforation a porté sur la partie postérieure de la voûte palatine et la partie antérieure de la selle turcique, et a été faite avec l'instrument de Blot, mais sans essayer de produire l'éclatement); 3° la

troisième, l'instrument de Blot ayant été réintroduit dans l'orifice et ouvert brusquement dans différents sens pour obtenir l'éclatement du squelette à ce niveau.

Le tableau suivant indique les résultats obtenus :

PRESSION AUX deux extrémités du diamètre bimalaire.	RÉDUCTION DU DIAMÈTRE BIMALAIRE.		
	TÊTE INTACTE.	BASE PERFORÉE.	BASE PERFORÉE et fracturée.
kilog.	millim.	millim.	millim.
0	62	62	60
10	59	58	44
20	57	53	39
30	55	49	28

Cette expérience montre que sous la pression de 30 kilogrammes la perforation n'a augmenté la réduction que de 6^{mm}, tandis que l'éclatement de la base l'a considérablement aidé et l'a porté à 21^{mm}. La perforation ne suffit donc pas pour réduire facilement la base du crâne, l'éclatement de cette partie du squelette est aussi nécessaire et très avantageuse, contrairement à ce qui existe pour la voûte.

L'expérience précédente pourrait sembler au premier abord en désaccord avec les résultats que nous a fournis la destruction de la voûte palatine et de la selle turcique dans la réduction du diamètre de la voûte bimalaire. Nous avons vu en effet (page 24) que ces deux parties de squelette étant détruites, le diamètre bi-malaire ne présentait plus qu'une faible résistance, tandis que dans notre dernière expérience la réduction n'a été que peu favorisée par la perforation de la voûte palatine et de la selle turcique.

L'explication réside dans ce fait que les portions postérieures de la voûte palatine et antérieure de la selle turcique avaient été seules détruites, le broiement de ces deux parties n'a été réellement complet qu'après la réintroduction du perforateur et l'éclatement de ces deux régions. Il n'y a donc en réalité que les résultats fournis par la dernière colonne qui s'appliquent à la réduction du diamètre bi-malaire après la destruction de la voûte palatine et de la selle turcique.

Nous avons dit en outre que *les fractures de la base étaient à peu près sans inconvénients.*

Pour la voûte nous avons vu qu'il existait deux dangers, la production des esquilles, le chevauchement des fragments venant obturer l'orifice. Pour la perforation de la base, aucune crainte semblable à avoir, les esquilles peuvent être produites, mais comme elles sont ici profondes, sur le trajet d'un canal qui mesure 3 à 4 centimètres de longueur, elles ne viennent pas proéminer au dehors et atteindre les parties maternelles. — Quant au chevauchement des fragments il sera aussi peu à redouter, car le squelette étant très compliqué, à ce niveau, les différentes pièces osseuses se soutiennent mutuellement ; l'orifice ne s'obturera que sous l'influence d'une réduction très prononcée des diamètres de la base.

2° Des instruments perforateurs.

Des considérations qui précèdent on peut conclure que la perforation la plus satisfaisante pour la voûte sera constituée par une ouverture, large, régulière, non accompagnée de fractures, et pour la base par une ouverture également large mais accompagnée d'un éclatement du squelette dans le voisinage.

Le meilleur perforateur sera celui qui permettra d'atteindre ce double but. Nous allons en étudiant expérimentalement l'action des divers instruments proposés, soit pour la perforation de la voûte, soit pour celle de la base, chercher à déterminer celui auquel on doit accorder la préférence.

Sans nous arrêter aux nombreuses variétés de perforateurs qui ont été inventés, nous ne prendrons qu'un type dans chaque variété, et adoptant la classification généralement admise, nous étudierons successivement.

1° Le couteau.
2° Les ciseaux.
3° Le térébellum.
4° L'olive.
5° Le perforateur alésoir.
6° Le trépan.

1° Perforation de la voûte du crâne.

La perforation de la voûte du crâne peut être pratiquée dans la continuité des os ou dans leur intervalle.

L'intervalle qui sépare les os est formé par les sutures et les fontanelles. La perforation pratiquée à leur niveau constitue une opération facile, mais dont les résultats sont ordinairement peu satisfaisants; les os sont simplement écartés par l'instrument, ils se rapprochent après qu'il est enlevé et ferment l'orifice qui doit donner issue à la substance cérébrale. Nous ferons toutefois une exception pour le bregma, qui offre un large espace qui ne sera obstrué que par un chevauchement assez considérable des quatre os qui la bordent; or avant que l'ouverture ne soit fermée suivant ce mode, une grande partie de la substance cérébrale aura eu le temps d'être évacuée naturellement ou artificiellement.

Sauf cette exception c'est dans la continuité des os qu'il sera préférable de pratiquer la perforation, c'est le seul moyen d'obtenir un orifice largement béant, dont les bords constitués par un seul et même os, n'ont pas de tendance à se rapprocher, et à obturer l'ouverture, c'est uniquement

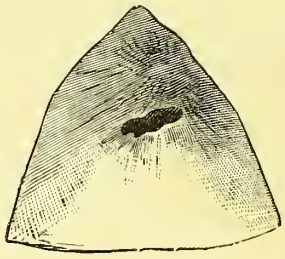

Fig. 6.

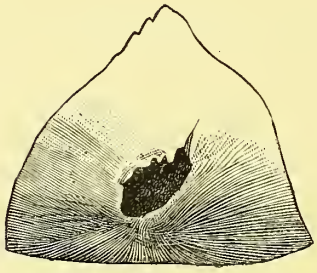

Fig. 7.

Fig. 8.

cette variété de perforation que nous aurons ici en vue.

1° Un couteau (à autopsies) enfoncé dans un des os de la voûte du crâne y produit l'ouverture représentée dans la figure 6.

C'est-à-dire un orifice étroit, sans fractures, présentant une étendue tout à fait insuffisante pour l'écoulement de la substance cérébrale.

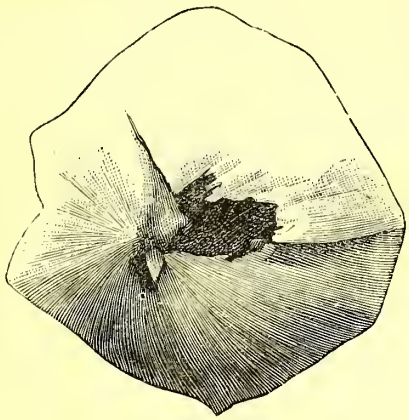

Fig. 9.

2° Comme type des perforateurs ciseaux, nous choisirons l'instrument de Blot (fig. 8), tout en faisant remarquer que

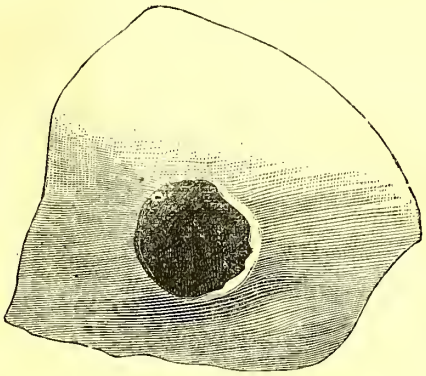

Fig. 10.

ce sont des ciseaux d'une nature toute spéciale, puisqu'ils coupent par leur partie externe.

Les résultats fournis par ce perforateur varient essentiellement suivant la manière dont on l'emploie.

a. — Pique-t-on simplement la tête en cherchant à pénétrer directement dans la cavité cranienne; l'orifice produit présente beaucoup d'analogie avec celui fourni par le couteau (fig. 7).

b. — Ouvre-t-on le manche de l'intrument alors que la lance est dans la voûte osseuse, on produit un éclatement des os, c'est-à-dire une ouverture plus ou moins irrégulière de laquelle partent des traits de fracture (fig. 9). On a par ce moyen un orifice assez large mais à bords irréguliers et esquilleux, et par cela même mauvais [1].

1. Le docteur Clément Godson (de Londres) a bien voulu nous communi-

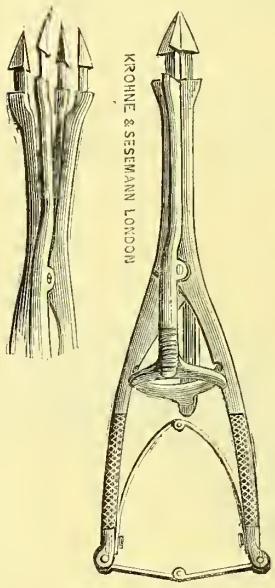

Fig. 15.

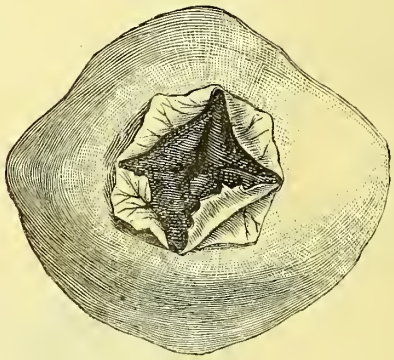

Fig. 16.

quer le dessin d'un nouveau perforateur à quatre branches qu'il vient d'inventer (fig. 15). Cet instrument produit une ouverture large quadrangulaire

c. — Si aussitôt que la pointe du perforateur a pé-

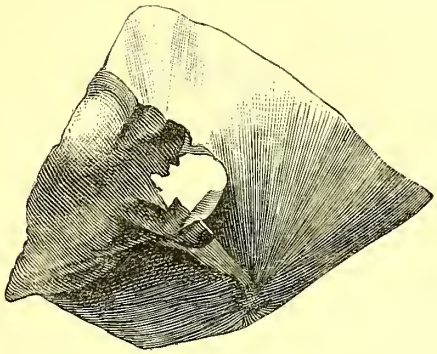

Fig. 12.

Fig. 11.

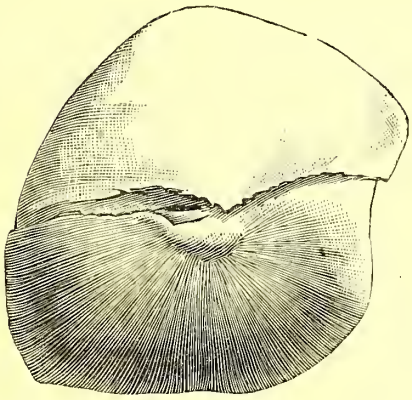

Fig. 13.

nétré dans l'os, on imprime à l'instrument un mouve-

dont la figure 16, que nous devons également à M. Godson donne une bonne idée.

Le mode d'action de ce perforateur se rapproche beaucoup de celui fourni par la lance de Blot, avec cette différence que l'éclatement produit est plus considérable.

ment de rotation combiné à quelque oscillation de va et vient, et si en faisant cette manœuvre on pousse légèrement sur les manches de l'instrument, de manière à faire saillir les bords coupants de la lance, on arrive à faire une perforation circulaire très bonne (fig. 10) et présentant beaucoup d'analogie avec celle produite par le trépan.

3° Le térébellum de A. Dugès (fig. 11) donne une ouverture assez grande, mais irrégulière, esquilleuse aux traits de fracture s'irradiant plus ou moins loin (fig. 12 et 13).

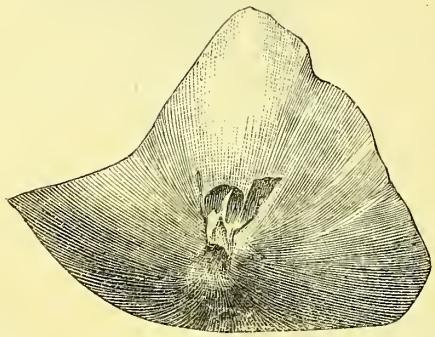

Fig. 14.

4° Avec un corps olivaire rappelant la forme des perforateurs de Ould et de Wigand, on obtient une ouverture petite et esquilleuse (fig. 14) et par conséquent mauvaise.

5° Récemment notre excellent maître M. Tarnier a inventé un nouveau genre de perforateur qui fait partie d'un instrument de broiement le basiotribe[1]. Cet instrument (perforateur alésoir, fig. 17), dont l'extrémité a la forme d'un cône, se termine par un tire-fond auquel font suite quatre branches, tranchantes par une de leurs arêtes. Ces branches peuvent cou-

1. *Anales de gynécologie*, janvier 1884, p. 74.

per quand on fait tourner l'instrument de gauche à droite et seulement dans ce sens. Sa longueur totale est de 36^{mm}.

A l'aide de cet instrument (et en procédant avec une certaine lenteur, sans quoi on produit des éclats osseux), on

Fig. 17.

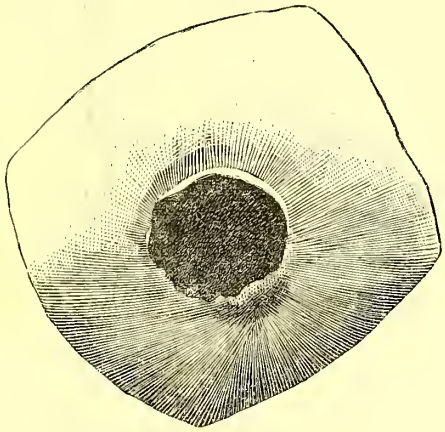

Fig. 18.

arrive à faire une perforation parfaitement régulière, ainsi que le représente la figure 18.

6° Parmi les nombreuses variétés de trépan actuellement connus, nous ne mentionnerons que deux types les plus usités actuellement, ceux de Braun et Guyon.

Celui de Braun nous paraît être le moins bon. Dans sa

simplicité apparente, c'est le plus compliqué à cause de la chaîne articulée qui se trouve dans son intérieur, chaîne qui au point de vue de l'antisepsie est aussi peu propice

Fig. 19.

que possible. L'instrument de Braun rachète ce défaut en partie par sa courbure pelvienne, mais la compensation est faible, car cette courbure n'est pas très utile, on perfore aussi bien avec un instrument droit.

Le meilleur trépan est celui de Guyon ; c'est un instrument simple, facile à démonter et à nettoyer.

Le tire-fond se fixe séparément et avec la plus grande

facilité au point désiré. La minceur de la tige qui le supporte ne gêne en aucune façon le mouvement de la main occupant l'intérieur des parties génitales.

La manivelle du trépan de Braun exige l'intervention

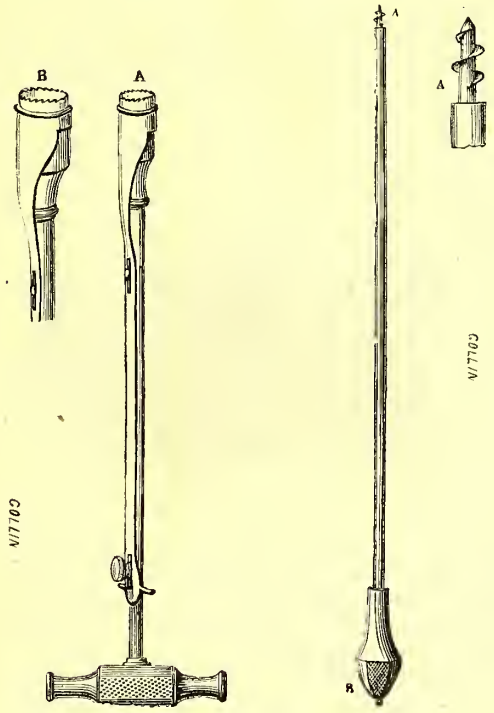

Fig. 20.

d'un aide, sinon la tige n'étant fixée que par une main, oscille dans la direction où on porte le manche fixé à la tige tournante. Il faut en un mot maintenir solidement l'axe de l'instrument, sans quoi entraîné dans tous les sens par la manivelle, il oscillerait continuellement, et au début de l'opération la couronne du trépan pourrait glisser. Au

contraire, avec le trépan de Guyon la main fait tourner directement l'axe sur lequel est adapté la couronne, il n'y a pas de bras de levier, par conséquent pas de tendance à des oscillations en différents sens. L'opérateur peut très facilement pratiquer la perforation sans le secours d'un aide.

L'orifice produit par le trépan (fig. 24) est absolument

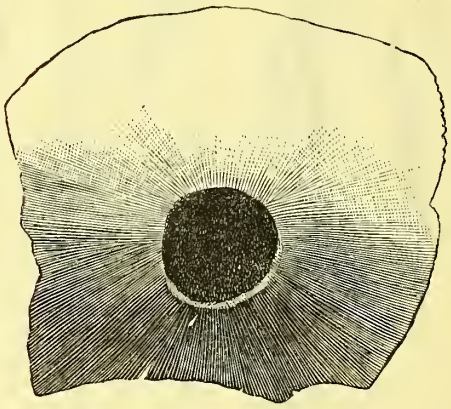

Fig. 21.

régulier. Le cuir chevelu et le squelette sont coupés au même niveau. Les deux rondelles molle et osseuse sont emportées par l'instrument quand on le retire. La grandeur de l'orifice varie avec le diamètre de la couronne du trépan.

CONCLUSIONS

Des différents perforateurs, les meilleurs pour l'ouverture à pratiquer à la voûte, sont celui de Blot, le perforateur alésoir et le trépan.

Le trépan nous semble devoir être rejeté à cause de sa complication relative, de son maniement plus difficile que

celui du perforateur de Blot ou du nouveau perforateur de M. Tarnier. Ces derniers instruments sont à notre avis les deux meilleurs types de perforateurs pour la voûte.

3° Toutefois il ne faut pas oublier que le perforateur de Blot ne sera un bon instrument qu'à la condition d'être employé, ainsi que nous l'avons indiqué plus haut, en vue de produire une ouverture arrondie, c'est-à-dire en lui imprimant des mouvements de rotation et de va et vient.

2° Perforation de la base (tête dernière).

Nous n'avons ici en vue que la perforation de la base alors que la tête vient dernière et nullement celle qu'on peut faire par une voie créée à travers la voûte comme dans la méthode de céphalothripsie intra-cranienne de Guyon, par exemple.

A propos de la réduction des diamètres bi-malaires et bi-astérique, il a été vu que la meilleure perforation de la base du crâne était celle qui passait par la voûte palatine et par la selle turcique; nous allons étudier l'action des différents perforateurs en leur faisant suivre le trajet voulu pour obtenir cette double destruction. On arrivera à ce résultat, la tête étant fortement fléchie, si on introduit le perforateur par la bouche ou la voûte palatine, et si, après avoir attaqué la voûte du palais, on l'incline du côté de l'occiput.

L'olive et le couteau étant tout à fait insuffisants pour la base du crâne, nous ne parlerons ici que :

1° Du térébellum.

2° Du perforateur de Blot.

3° Du perforateur *alésoir*.

4° Du trépan.

1° *Térébellum*. — Le térébellum, qui est un excellent instrument d'éclatement pour la voûte et sur lequel par consé-

quent on pouvait fonder de grandes espérances pour la perforation de la base, se comporte ici d'une façon différente.

Il produit à travers la voûte palatine et la selle turcique, qu'il traverse avec une certaine difficulté, un orifice assez régulier et n'atteint que peu les os voisins. Le squelette à ce niveau cède sous la pression du térébellum, mais ne se rompt pas. L'éclatement produit est ou très faible ou nul.

2° *Perforateur alésoir.* — Les résultats fournis par le perforateur *alésoir* diffèrent peu des précédents, ce n'est pas aussi sans une certaine peine que cette vrille arrive à détruire la selle turcique.

3° *Trépan.* — Le trépan produit un canal absolument régulier sans éclatement. Cet instrument présente ici un autre désavantage, la couronne est ordinairement, quel que soit le type que l'on prenne, trop courte pour dépasser les limites de la selle turcique; de là une certaine difficulté dans l'opération.

4° *Perforateur de Blot.* — Cet instrument que nous avons choisi comme type des perforateurs ciseaux, agit ici de la façon la plus heureuse. En imprimant à la tige des mouvements de rotation, on ouvre une large brèche dans la base; par l'écartement brusque des branches on produit l'éclatement du squelette.

Dans une expérience où le perforateur de Blot avait agi aussi heureusement que possible au point de vue de l'ouverture et de l'éclatement, l'état de la base du crâne était le suivant :

La voûte palatine était détruite dans toute sa partie postérieure : l'éthmoïde avait été complètement *broyé*, quelques traits de fracture partaient de l'orifice de perforation et se rendaient plus ou moins loin sur la surface des voûtes orbitaires. La plus grande partie de la selle turcique avait aussi été détruite; une solution de continuité partait du côté gauche et passait transversalement dans la fosse moyenne

de la base du crâne et ne s'arrêtait qu'au voisinage de la voûte.

L'apophyse basilaire avait été disjointe des parties voisines et présentait une mobilité assez marquée.

CONCLUSION

Le meilleur perforateur pour la base du crâne est celui de Blot, à la condition qu'on s'efforce en l'ouvrant en différents sens, de produire un éclatement aussi complet que possible.

3° Évacuation de la substance cérébrale.

Le but pincipal de la perforation du crâne étant l'évacuation de la substance cérébrale, il est nécessaire d'en dire quelques mots dans un chapitre spécial.

Alors que l'ouverture est large, pratiquée dans la continuité d'un os, et qu'aucun obstacle ne surgit dans le cours de l'opération, la substance cérébrale abandonne la cavité cranienne sous l'influence des différentes pressions exercées sur la tête. Par conséquent, en pareil cas, il est inutile d'évacuer artificiellement la substance cérébrale, il suffit de la laisser s'écouler spontanément au dehors.

Mais comme il en est souvent autrement, comme l'orifice peut être obstrué soit par la branche d'un instrument de broiement ou de traction, soit par l'inclinaison de la tête qui vient appliquer l'ouverture cranienne contre la paroi génitale de la mère, il vaut mieux, de suite après l'opération, évacuer artificiellement une certaine quantité du contenu de la cavité cranienne.

A cet effet on pourra se servir soit d'un instrument quelconque en forme de cuiller, dont les dimensions permettent

le passage facile à travers la perforation cranienne (on pratique avec cet instrument une sorte de curage de l'intérieur du crâne); soit d'une injection d'eau portée à l'aide d'une sonde rigide dans la cavité céphalique et lancée avec une certaine force. Le premier de ces deux moyens est celui dont nous nous sommes habituellement servi dans nos expériences.

CONCLUSIONS GÉNÉRALES SUR LA PERFORATION DU CRANE

1° La meilleure perforation pour la voûte du crâne est une ouverture grande, régulière, sans fractures; pour la base une large brèche avec éclatement des os voisins.

2° Le meilleur perforateur est :

a. Pour la voûte : soit le perforateur alésoir, instrument simple, facile à manier, irréprochable au point de vue de l'antisepsie, soit le perforateur de Blot employé d'une façon analogue au précédent, c'est-à-dire en lui imprimant un mouvement de rotation combiné à des mouvements de va et vient.

b. Pour la base : le perforateur de Blot, car c'est le seul instrument qui pour cette partie du squelette céphalique produise à la fois une ouverture large et un éclatement étendu des os voisins.

C'est donc en général au perforateur de Blot qu'il faudra accorder la préférence.

3° Il est toujours préférable après la perforation du crâne d'enlever de suite une certaine quantité de substance cérébrale, évacuation que l'on pourra obtenir soit avec un instrument quelconque en forme de cuiller ou de curette, soit à l'aide d'une injection intra-cranienne.

TROISIÈME PARTIE

DE LA PINCE A OS ET DU CRANIOCLASTE

GÉNÉRALITÉS

Veut-on attirer au dehors d'un flacon, dont l'orifice est relativement trop petit, un corps ovale d'une certaine souplesse, on cherchera différents moyens de le réduire pour en opérer l'extraction.

1° On commencera par saisir le corps en question avec des pinces, puis tirant lentement, on essayera de l'amener à l'extérieur. Le corps entraîné par la pince sera comprimé et réduit par l'orifice du flacon qui forme obstacle à son passage (Réduction par compression).

2° Si ce moyen échoue, on tentera de saisir l'ovale par une de ses extrémités, de mettre son grand axe dans le sens de l'ouverture, plaçant ainsi les plus petits diamètres en rapport avec le trajet rétréci (Réduction par accommodation).

3° Cette tentative a-t-elle été vaine ? On essayera de broyer le corps, puis de l'extraire après l'emploi de ce moyen (Réduction par broiement).

4° En cas d'insuccès, la seule ressource est de couper

en morceaux le corps qui ne peut être extrait en bloc, et d'en amener successivement chaque partie (Réduction par morcellement).

Alors qu'une tête fœtale ne peut franchir un bassin rétréci, quand après l'avoir perforée et débarrassée de la substance cérébrale, les contractions utérines ne peuvent suffire à l'expulser, c'est aux mêmes moyens qu'on pourra avoir recours. C'est-à-dire :

1° Soit à la *compression* de la tête, exercée généralement par les parties de la mère, alors qu'on fait de simples tractions.

2° Soit à *l'accommodation*, en plaçant les diamètres réduits de la tête en rapport avec le rétrécissement pelvien.

3° Soit au *broiement*, en fracturant le squelette qui par sa résistance s'oppose au passage.

4° Soit enfin au *morcellement*, en séparant et enlevant successivement chacune des parties qu'on n'a pu extraire en bloc.

Les mêmes moyens peuvent être employés quand il s'agit du siège ou du tronc du fœtus.

Pour l'exécution de ces différents modes d'extraction on s'est servi d'instruments très variés, parmi lesquels toute une catégorie dont la forme essentielle a pour type la pince. Ce sont :

1° Le céphalotribe, pince dont les deux extrémités s'appliquent à l'extérieur de la tête, c'est-à-dire en contact avec la paroi utérine.

2° La pince à os et le cranioclaste, dont une branche occupe la cavité cranienne, tandis que l'autre, seule en rapport avec l'utérus est glissée à la périphérie de la tête.

3° La pince intra-cranienne, ou pince de Fabbri[1], dont les deux mors sont cachés dans la cavité cranienne ; tout rapport avec l'utérus étant ainsi évité.

1. Index bibliographique, n° 8, p. 69.

Parmi ces différentes pinces, dont chaque variété renferme de nombreux types, c'est à la seconde catégorie, c'est-à-dire à la pince à os et au cranioclaste que nous allons consacrer notre travail.

Par pince à os et par cranioclaste on doit donc entendre une forme spéciale de pince dont une extrémité s'applique dans la cavité cranienne, tandis que l'autre est placée à la périphérie de la tête. Nous verrons plus loin la distinction à établir entre ces deux dénominations.

Après avoir étudié l'histoire de la pince à os et du cranioclaste, nous verrons comment dans les présentations de la face, du sommet, du siège et du tronc, cette variété d'instrument peut opérer l'extraction du fœtus en agissant suivant un des moyens précédemment énoncés : compression, accommodation, broiement, morcellement.

Le mode d'action de la pince à os et du cranioclaste est très complexe. Nous essayerons pour chaque présentation fœtale de le détailler aussi complètement que possible.

HISTORIQUE DE LA PINCE A OS ET DU CRANIOCLASTE

On connaît trois pinces employées par les anciens pour extraire la tête fœtale après son ouverture, ce sont : le piestron d'Hippocrate, l'almisdach d'Albukasis et l'ostagre trouvé à Pompéi. Mais les renseignements qu'on possède sont trop incomplets pour qu'on puisse dire la manière exacte dont elles étaient mises en usage.

1573. — Dans les œuvres d'Ambroise Paré, on trouve figurés différents instruments servant à l'extraction de la tête fœtale, parmi lesquels un seul se rapproche un peu par sa forme de la pince à os[1], c'est une espèce de tenaille destinée à « tirer la tête par pièces. »

1580. — La pince de Jacob Rueff[2], à laquelle il donnait le nom de *rostrum anatis*, et que certains auteurs[3] ont considéré comme l'origine de la pince à os et du cranioclaste, n'est en aucune façon décrite par l'auteur comme devant s'appliquer par une de ses branches dans l'intérieur du crâne, et par l'autre à l'extérieur. Rien n'autorise par con-

1. Œuvres d'Ambroise Paré, édit. Malgaigne, t. II, p. 705.
2. *De conceptu et generatione hominis*, etc., Francfort, 1580, in-8°, p. 27.
3. Lollini, Index bibliographique, n. 14.

séquent à y voir une pince présentant quelque analogie avec le cranioclaste.

1753. — Le premier instrument dont le mode d'application et l'usage soient nettement définis par leur auteur, se trouve décrit dans l'ouvrage de Mesnard[1], chirurgien à Rouen.

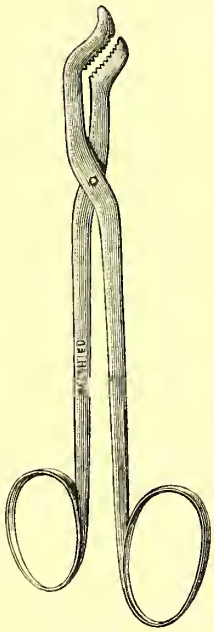

Fig. 22.

La pince de Mesnard représentée dans la figure 22, devait par sa branche la plus longue pénétrer dans l'intérieur de la cavité cranienne, tandis que la plus petite était destinée à rester à l'extérieur.

1. Index bibliographique, n. 15 (Préface, p. 28).

« On prendra, dit l'auteur, la tenette par les anneaux, pour en conduire le bec supérieur dans l'ouverture qui a été faite au crâne de l'enfant, et l'on fera couler le bec inférieur de cet instrument sur les téguments de cette même tête dans un de ses endroits les plus fermes, pour qu'en serrant avec force les branches de la tenette l'une contre l'autre, dans le temps d'une douleur expulsive, on puisse tirer l'enfant tout entier hors de la matrice. »[1]

Cette pince a été plus tard modifiée par Stein, et ce modèle peu différent du premier était très usité en Allemagne il y a quelques années sous le nom de pince de Mesnard-Stein[2].

1793. — La pince à os de Boër[3], n'était autre chose qu'une pince allongée terminée par deux extrémités arrondies, munies du côté de la prise de petites saillies aiguës. Le mode d'usage de cet instrument est décrit dans les *Abhandlungen de Siebold* que nous n'avons pu nous procurer.

1795. — Osborn[4] pratiquait et a décrit dans son traité le morcellement de la voûte du crâne, mais on ne trouve pas dans son ouvrage mention d'instruments spéciaux destinés à cet usage. Il se servait vraisemblablement d'une des pinces inventées avant lui.

1825. — Dans la première édition de Ramsbotham[5] est représentée une pince, dont l'inventeur est passé sous silence, mais dont la description exacte se trouve dans

1. Mesnard, Index bibliographique, n. 15 (Préface, p. 26).
2. *Armamentorium Lucinæ novum*, planche XLI, n. 3, Kilian, 1855.
3. Instruments figurés in *Armament. Lucinæ novum*, Kilian, 1855, planche XLI, n. 5. — Description de la pince de Boër. Abhandlungen, III, 1793, p. 58, d'après Siebold).
4. Index bibliog., n. 21, p. 189.
5. Index bibliog., n. 24, p. 346.

le livre de Davis. Ce « craniotomy forceps » ainsi que l'appelle l'auteur, dont une branche s'introduit dans le crâne, l'autre à la périphérie de la tête, est destiné à exercer des tractions sur l'extrémité céphalique après qu'elle a été perforée (fig. 23).

Cet instrument a été plus tard modifié par Churchill, et

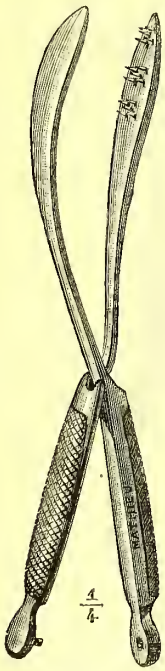

Fig. 23.

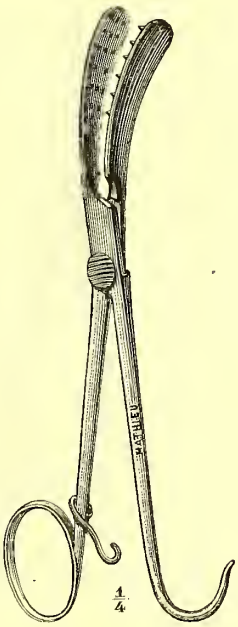

Fig. 24.

dans l'*Armamentarium Lucinæ novum*, on trouve pl. XLI, n° 4, une figure représentant une pince à os de Davis-Churchill.

1843 (?). La pince à os de Van Huevel[1], instrument né-

1. Description ou forceps scie. *Annales d'obstétrique*, t. III, 1845 (?).

cessaire pour l'extraction après le sciage de la tête, date probablement de l'invention du forceps-scie, c'est-à-dire de 1843.

Cette pince est destinée à enlever successivement chacune des parties de la tête séparée en deux par la scie. Une des branches est introduite dans la cavité cranienne, c'est celle qui

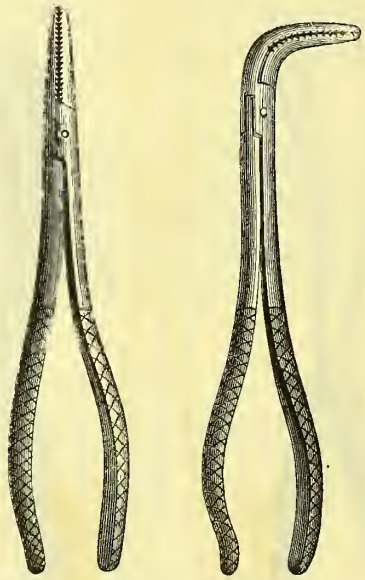

Fig. 25. Fig. 26.

est munie de piquants, tandis que l'autre, percée de petits trous pour recevoir les pointes de la première branche, reste à la périphérie de la tête.

1856. Meigs[1], de Philadelphie, dans la troisième édition de son ouvrage (nous n'avons pu nous procurer ni la première, ni la seconde), donne la description de deux pinces, dont

1. Obstétrics, *The Science and the Art.*, 3e édit., 1856, p. 570 à 597.

l'une se termine par des mors droits, l'autre par des mors recourbés. Ces deux instruments sont destinés à enlever les

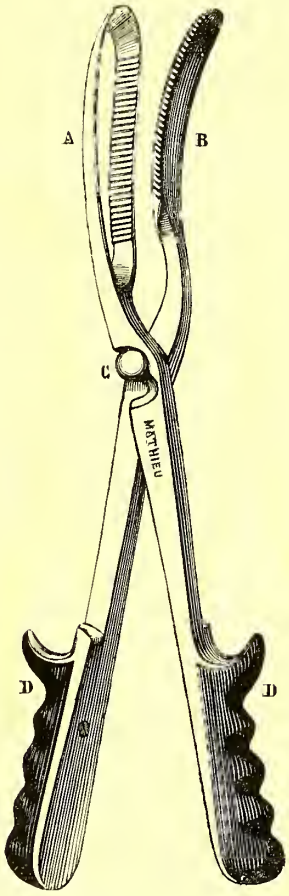

Fig. 27.

os de la voûte, et aussi à exercer des tractions sur toute la tête, afin de l'amener au dehors des parties génitales.

1860. J.-Y. Simpson[1], voulant faire de la pince à os un instrument de broiement, lui donne des dimensions plus considérables. Il fénètre une des cuillers, tandis que l'autre reste pleine; cette dernière étant destinée à pénétrer dans l'intérieur du crâne.

L'instrument de Simpson (fig. 27) a 13 pouces (33 cent.) de

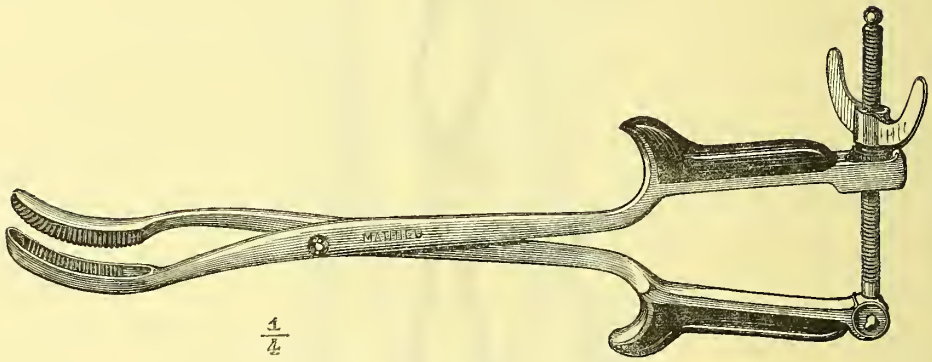

Fig. 28.

long et 5 1/2 pouces (14 cent.) de l'extrémité des mors à l'articulation. La figure ci-jointe nous dispense de toute autre description.

La pince à os étant ainsi modifiée, Simpson lui donna un nom en rapport avec le but qu'elle devait remplir et l'appela cranioclaste.

Avoir trouvé une nouvelle méthode et donné une nouvelle dénomination à un instrument modifié par lui, tels sont les mérites de J.-Y. Simpson.

1. Index bibliog., n. 28.

Le cranioclaste est un instrument qui peut opérer soit des tractions, soit l'inclinaison, soit le broiement, soit le morcellement de la tête; considéré comme instrument de broiement; l'invention peut en être rapportée à Simpson, mais en aucune façon sous les autres rapports.

Comme instrument de traction, l'origine en remonte à Mesnard. — Comme agent de morcellement à Ambroise Paré. — Ce n'est que postérieurement à Simpson qu'on s'est servi du cranioclaste pour incliner la tête en différents sens ainsi que nous allons l'exposer tout à l'heure.

1862. C. Braun donne au cranioclaste des dimensions beaucoup plus considérables que n'étaient celles de l'instrument de Simpson; il le munit d'une vis de pression, et l'emploie d'après une nouvelle méthode.

Le cranioclaste de Braun représenté par la figure 28, a d'après l'auteur, une longueur de $0^m,47 : 0^m,20$ de l'extrémité des cuillers à l'articulation et, par conséquent, $0^m,27$ de l'articulation à la vis de pression. Son poids est de 1 kilogramme.

Cet instrument, dont Braun fait usage, depuis 1862, n'a été publié qu'en 1871 par Rokitansky[1].

La méthode d'application de Braun consiste, ainsi que nous l'expliquerons en détail dans le courant de notre mémoire, à défléchir, à l'aide de la branche pleine du cranioclaste, l'extrémité céphalique, de manière à amener une présentation du front ou même, si c'est possible, de la face; à saisir avec l'instrument la partie de la tête qu'on a ainsi amenée dans l'aire du détroit supérieur, et enfin à procéder à l'extraction.

1868. Robert Barnes fait, dans une série d'article publiées dans le *Médical Times and Gazette*[2], connaître les modifi-

1. Index bibliog., n. 26.
2. Index bibliog., n. 1, 1868, t. II, p. 495.

cations qu'il a apportées au cranioclaste de Simpson et la nouvelle manière dont il l'emploie.

Ce cranioclaste, que Barnes désigne de préférence sous le nom de pince à craniotomie, est peu différent de celui de Braun. Comme ce dernier, il a une vis de pression; ses dimensions, que nous n'avons trouvées consignées dans

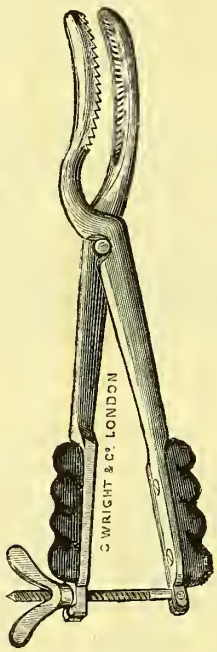

Fig. 29.

aucun écrit de l'éminent accoucheur anglais, paraissent moins considérables que celles de l'instrument viennois.

Barnes fait parfois du cranioclaste un instrument de traction, et l'applique, dans ce but, soit sur l'occiput, soit sur le front; mais c'est surtout comme instrument de morcellement qu'il le préconise. En introduisant une branche

dans l'intérieur du crâne, l'autre entre le cuir chevelu et les os, on arrive à enlever successivement tout le squelette de la voute du crâne; la base seule, terminée en avant par la face, persiste; pour enlever ce dernier vestige de la

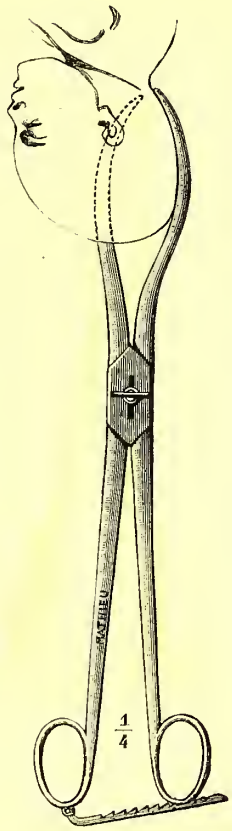

Fig. 30.

tête, on la fait basculer; la face arrive dans l'aire du détroit supérieur; elle est alors saisie et extraite à l'aide du cranioclaste.

1869. Rizzoli[1] propose pour amener la tête une pince dont une branche est introduite dans le crâne, dans la direction du trou occipital, tandis que l'autre vient s'appliquer sur la région occipitale, et entre par son extrémité en contact avec la racine du cou.

1871. Publication du travail de Rokitansky[2], élève de C. Braun, dans laquelle est exposée la méthode du célèbre accoucheur de Vienne; ce travail ne donne que les résultats cliniques obtenus à l'aide du cranioclaste, ainsi que le mode d'application de l'instrument. Le mécanisme suivant lequel il agit n'y est pas indiqué.

1879. Le Dr Paul Munde[3], dans un intéressant article, étudie le cranioclaste tel qu'il est employé par l'école viennoise. Il compare l'action de cet instrument avec celle du céphalotribe, et conseille d'avoir recours dans certains cas à une méthode qui pourrait donner de très bons résultats, et qui consiste à se servir d'abord du céphalotribe pour opérer le broiement, puis du cranioclaste pour faire l'extraction.

1875. Les résultats heureux publiés par Rokitansky en 1871. poussèrent E.-F. Fabbri[4] à étudier le cranioclaste et à chercher l'explication du mécanisme par lequel agit cet instrument.

C'est dans ce travail que Fabbri décrit un nouveau mode d'emploi du cranioclaste; à l'aide de cette pince, il incline la base en la faisant pivoter suivant son axe antéro-postérieur, et la mettant ainsi de champ, il facilite son passage.

1. Index bibliog., n. 25.
2. Index bibliog., n. 26.
3. Index bibliog., n. 16.
4. Index bibliog., n. 8.

De 1876 à 1881 paraissent sur le cranioclaste plusieurs mémoires très importants; tels sont les travaux de Kleinwächter[1], Fritsch[2], Crèdé[3], Wiener[4], Cuzzi[5], Nicola[6] Bergesio[7]. En 1879, Mangiagalli[8], à la suite d'un voyage à Vienne, rend compte de la méthode et de l'instrument de Braun.

1882. L'année 1882 a été particulièrement féconde en travaux sur le cranioclaste; elle ne compte pas moins de quatre mémoires sur ce sujet: à savoir ceux de Chauvenet[9], de Narich[10], de Negri[11] et de Pugliati[12].

RÉSUMÉ

Si nous résumons l'histoire de la variété d'instruments d'embryotomie que nous étudions, nous dirons que la pince à os ou à craniotomie, comme l'appellent les Anglais, et qui a reçu de Simpson le nom de cranioclaste, a été :

1° Esquissée par Ambroise Paré, qui en faisait un instrument de morcellement, voie dans laquelle elle a été très améliorée par Meigs, et surtout par Robert Barnes.

2° Inventée par J. Mesnard, qui l'employait comme agent de traction, et modifiée heureusement dans ce sens par Stein, Boër, Davis, Ramsbotham, Van Huevel.

3° Transformée par J.-Y. Simpson en instrument de

1. Index bibliog., n. 13.
2. Index bibliog., n. 9.
3. Index bibliog., n. 5.
4. Index bibliog., n. 33.
5. Index bibliog., n. 6.
6. Index bibliog., n. 20.
7. Index bibliog., n. 2.
8. *Impressioni di un ostetrico in viaggio. Annali di ostetricia*, 1879, p. 736.
9. Index bibliog., n. 4.
10. Index bibliog., n. 17.
11. Index bibliog., n. 19.
12. Index bibliog., n. 23.

broiement, tentative qui échoua d'abord, mais qui nous semble au contraire devoir réussir dans certaines présentations, et avec quelques modifications de l'instrument, ainsi que nous le montrerons dans notre travail.

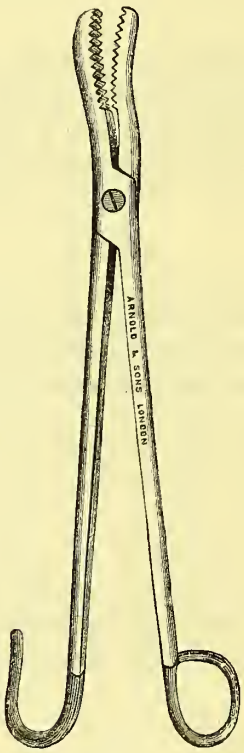

Fig. 31.

4° Enfin appropriée à d'autres buts que le morcellement, la simple traction et le broiement, à savoir l'inclinaison pour favoriser le passage des diamètres qui mettent obstacle à la descente de la tête. A Braun et à plusieurs de ses élèves, puis à E.-F. Fabbri, ainsi qu'à plusieurs représentants de

l'école italienne, revient le mérite d'avoir étudié le cranioclaste sous ce rapport.

Notre historique est loin d'être complet; plusieurs points ont été éliminés au profit de la clarté.

Nous n'avons en effet pas mentionné les diverses publications sur le cranioclaste, où il n'est question que d'une ou plusieurs observations cliniques. Nous avons de même passé sous silence les différents traités classiques parlant de la question, la plupart ne contenant aucun élément original sur ce sujet.

Il existe aussi d'autres pinces à os et d'autres cranioclastes que ceux que nous avons décrits ou figurés. Parmi ces différents instruments que nous ne pouvons pas mentionner à moins de faire un véritable catalogue, nous parlerons simplement :

1° De la pince à os de Godson, instrument dont nous nous sommes servis et dont la prise sur les os du crâne est des plus solides (fig. 31).

3° Du cranioclaste de Thomas.

4° Du cranioclaste de J. Veit, qui n'est autre que celui de Braun, avec cette seule différence que la branche mâle se termine par un perforateur.

DISTINCTION A ÉTABLIR ENTRE LA PINCE A OS ET LE CRANIOCLASTE

Avant Simpson les instruments destinés à saisir, broyer ou morceller la voûte du crâne, instruments dont une branche s'introduisait dans la cavité céphalique et l'autre à sa surface, s'appelaient pince à os, ou, en Angleterre, pince à craniotomie (craniotomy forceps).

Simpson en modifiant cette pince et en changeant sa destination (ce n'était plus la voûte seulement qu'il voulait atteindre mais aussi la base), lui donna un nouveau nom, celui de cranioclaste. Cranioclaste dans l'esprit de l'éminent accoucheur écossais était donc la dénomination qu'on devait réserver à la pince à os susceptible de broyer la base du crâne ; à tout autre instrument incapable de remplir ce but on devait refuser ce nom.

Si la science en était restée à Simpson sur cette question, la distinction serait donc facile à établir, la pince à os serait l'instrument destiné à saisir les os de la voûte, le cranioclaste celui qui écraserait à la fois ceux de la voûte et de la base.

Mais depuis cette époque Braun a employé le cranioclaste tantôt seulement comme agent d'inclinaison, tantôt comme

agent d'inclinaison et de broiement. — Barnes s'en est servi non pour le broiement de la base, mais pour le morcellement de la voûte du crâne. — Fabbri l'a appliqué exclusivement pour incliner la base du crâne, cherchant ainsi à favoriser le passage de la tête fœtale. — Par conséquent, après ces différents accoucheurs, définir le cranioclaste l'instrument destiné à broyer la base du crâne, serait méconnaître toute leur œuvre.

D'autre part, dans certains cas, alors que la tête se présente par la face, ou qu'elle est retenue derrière dans les parties génitales, une simple pince à os peut parfaitement servir au broiement de la base du crâne; on voit donc que cette propriété n'est pas exclusivement réservée au cranioclaste.

Le broiement de la base du crâne ne pouvant plus servir de point de départ pour distinguer la pince à os ou à craniotomie du cranioclaste, sur quel élément établir la différence de ces deux variétés d'instruments? C'est en vain que nous avons cherché des limites et nous en sommes réduit à considérer la pince à os et le cranioclaste comme le même instrument, réservant de préférence, pour obéir à l'usage, le nom de pince à os à celui qui a de faibles dimensions; au contraire la dénomination de cranioclaste à celui qui est plus volumineux et plus puissant.

Il n'y a pas plus de différence entre la pince à os ou le cranioclaste qu'entre un petit et un grand forceps, l'un ne pouvant saisir la tête qu'à la vulve, l'autre étant capable de la prendre au détroit supérieur.

En un mot la pince à os ou à craniotomie n'est autre chose qu'un petit cranioclaste, et un cranioclaste autre chose qu'une forte pince à os.

Pour nos expériences, nous nous sommes servi de la pince à os représentée par la figure 42, page 163, du cranioclaste de Braun, qui se trouve dans l'armamentarium de la Mater-

nité et qui est représenté par la figure 28, page 59, et enfin de notre cranioclaste (figures 38, 39, pages 133 et 134).

Toute description du cranioclaste nous semble ici superflue après ce qui précède; qu'il nous suffise de dire que par branche mâle nous entendons avec la généralité des auteurs celle qui se termine par un mors plein, et qui est en général destinée à être introduite dans la cavité cranienne; par branche femelle, celle qui est fenêtrée et qui se place d'habitude à la périphérie de la tête. Les autres parties du cranioclaste, telles que l'articulation, la vis de pression, ne réclament ici aucune mention spéciale.

I. — DU CRANIOCLASTE DANS LES PRÉSENTATIONS DE LA FACE.

Il a y trois manières d'appliquer le cranioclaste dans les présentations de la face (nous supposons la perforation pratiquée au niveau de la glabelle ou de l'un des orbites).

1° La branche mâle dans la perforation, la femelle sur la voûte du crâne.

2° La branche mâle dans la perforation, la femelle sur le menton et le cou (procédé de Braun.)

3° La branche mâle dans la bouche, la femelle sur la voûte ou dans la perforation.

Expérience (n° 5). — *Tête, diamètre bimalaire* 61mm. *Perforation au niveau de la glabelle. Applications successives du cranioclaste : 1° de la perforation à la voûte ; 2° de la perforation au cou ; 3° de la bouche à la perforation, puis au front. Appréciation de ces divers procédés.*

Pour étudier la valeur de chacun de ces procédés, nous avons essayé, en les appliquant successivement, d'extraire une même tête dont voici les dimensions :

Diamètre inio-nasal	110mm.
— bipariétal	80mm.
— bimalaire	61mm.
— biastérique	62mm.
— bimastoïdien	61mm.
— mento-nasal	45mm

La perforation de la tête a été faite au niveau de la glabelle

avec le perforateur alésoir. Évacuation artificielle d'une certaine quantité de substance cérébrale. Le cranioclaste employé a été celui de Braun, et le bassin, celui de bronze avec plaque sacrée mobile.

Dans tous les cas, le menton a été placé à gauche, c'est-à-dire la face en M. I. G. T.

1er *Procédé.* — Bassin, diamètre minimum promonto-pubien, 50mm. La branche mâle est introduite dans la perforation, la femelle sur la voûte à peu près dans la direction de la suture sagittale.

Les premières tractions faites de suite après l'application restent infructueuses, parce que le bimalaire est en rapport avec le diamètre minimum, et la disproportion entre ces deux diamètres est de 11 millimètres.

Imprimant alors à l'instrument un mouvement de rotation sur lui-même de droite à gauche, de manière à tordre les os de la voûte sur eux-mêmes et à diriger le front vers la symphyse sacro-iliaque gauche, le diamètre bimalaire change de position en même temps que la tête, et vient se placer dans le diamètre oblique droit, à travers lequel il passe assez facilement sous l'influence de tractions modérées qui amènent la tête au dehors.

La tête remise au détroit supérieur en ouvrant le bassin et sans enlever l'instrument, et le front étant placé en avant du promontoire, tandis que le menton est en rapport avec la face postérieure du pubis, on essaie vainement de faire l'extraction. Cette tentative échoue à cause de la longueur du diamètre mento-nasal qui n'est pas réduit, la face n'ayant pas été saisie, et l'instrument, par son volume, venant encore augmenter ces dimensions.

Par conséquent, dans ce premier procédé, après avoir mis tour à tour le diamètre bimalaire en rapport avec les diamètres antéro-postérieur, oblique et transverse du bassin, on voit que c'est en le plaçant dans l'oblique que l'extraction se fait avec le plus de facilité et que, avec cette position, on peut vaincre une disproportion entre le rétrécissement et le diamètre bimalaire de 11 millimètres, soit 1 centimètre.

Toutefois ce procédé est inférieur aux deux suivants, parce qu'il laisse intact le squelette de la face.

2me *Procédé.* — Le rétrécissement du bassin est laissé à

50mm. La branche mâle du cranioclaste est introduite dans la perforation et la femelle sur le menton et le cou.

En essayant tour à tour de mettre le diamètre bimalaire dans les diamètres antéro-postérieur, oblique et transverse du bassin, on voit que c'est, comme tout à l'heure, en le plaçant dans le diamètre oblique (le droit dans le cas actuel) que le passage présente le plus de facilités.

L'extraction a été faite dans les mêmes conditions que dans le premier procédé; on peut donc dire qu'avec cette seconde manière, en plaçant le diamètre bimalaire dans le diamètre oblique du bassin et le cranioclaste, par conséquent, en rapport avec la symphyse sacro-iliaque la plus proche du point où il est appliqué, on arrive à vaincre une disproportion de 1 centimètre entre le diamètre bimalaire et le rétrécissement pelvien.

3e *Procédé.* — Il existe dans ce procédé deux variantes, suivant qu'on applique la branche femelle du cranioclaste (*a*) dans la perforation (*b*) sur le front.

(*a.*) La branche mâle est introduite dans la bouche, et la femelle dans la perforation pratiquée au niveau de la glabelle. Le bassin est rétréci à 40mm.

En tournant la tête de telle sorte que le menton se trouve en avant derrière le pubis et le front en arrière en rapport avec le promontoire, l'extraction est impossible, malgré qu'on tire assez énergiquement, et cela à cause de la saillie que fait le front en arrière au niveau du promontoire.

La position de la tête est alors changée, le menton placé en rapport avec la branche horizontale du pubis du côté gauche, la voûte tournée vers la symphyse sacro-iliaque droite. La bosse frontale droite est au contact du promontoire. En tirant dans cette position, la tête est amenée au dehors. L'extraction est encore possible, quoique avec un peu de difficulté, à travers un rétrécissement de 30mm.

(*b.*) La branche mâle laissée dans la bouche, la femelle est placée sur la partie médiaire du front[1].

En mettant tour à tour le diamètre bimalaire dans chacun des

1. Procédé indiqué par M. Wiener, avec cette différence que W. introduit la branche mâle à travers la perforation, pratiquée par la bouche, dans la direction de la voûte palatine.

diamètres du bassin, on voit manifestement que c'est en le dirigeant transversalement que la forme de la tête s'adapte le mieux à celle du détroit supérieur.

En amenant en conséquence le menton derrière le pubis et le front, aplati par la branche femelle de l'instrument, en rapport avec le sacrum, on arrive à extraire facilement la tête dans un bassin de 40, puis de 30, et même de 27^{mm} (limite de rétrécissement du bassin dont nous nous servions).

La disproportion, vaincue par ce procédé, entre le diamètre bimalaire et le rétrécissement, a donc été dans la variante (*a*) de 61 — 30 = 31^{mm} et dans la variante (*b*) de 61 — 27 = 34^{mm}.

Une objection a été faite à ce dernier procédé ; on a dit que le maxillaire inférieur laissé libre par le cranioclaste se relevait derrière le pubis et gênait la sortie de l'extrémité céphalique.

Pour apprécier ce reproche, nous avons sur une même tête, essayé tour à tour l'extraction en mettant la branche mâle sur le cou et dans la bouche. Nous avons pu par cette comparaison constater que le maxillaire inférieur constituait en réalité un léger obstacle à l'extraction de la tête, mais tellement léger qu'il n'y a pas lieu d'en tenir compte. Telle est aussi la manière de voir de Braxton Hicks [1].

Cet obstacle n'est rien en comparaison de la difficulté qu'on éprouverait à maintenir exactement la branche mâle sur le cou, au cas où on voudrait saisir le maxillaire inférieur avec le mors de l'instrument, c'est-à-dire en appliquant la branche pleine, non pas dans la bouche, mais sur le cou.

Des trois procédés qui viennent d'être étudiés :

1er Procédé	Branche mâle dans la glabelle perforée. Branche femelle sur la voûte du crâne.
2e Procédé	Branche mâle sur la perforation. Branche femelle sur le menton et le cou.
3e Procédé	
1re VARIÉTÉ.	Branche mâle dans la bouche. Branche femelle sur la voûte du crâne.
2e VARIÉTÉ.	Branche mâle dans la bouche. Branche femelle dans la perforation.

1. Index bibliog., n. 12, p. 288.

le second est meilleur que le premier, mais c'est le dernier (l'une ou l'autre variété), qui mérite toutes les préférences. L'expérience l'a démontré, la théorie va nous en donner l'explication.

Si le second procédé est supérieur au premier, c'est qu'il produit le broiement des os de la face auxquels on ne touche pas avec le premier mode d'application de l'instrument.

Les deux variétés du troisième procédé sont supérieures au second pour la raison suivante :

Dans l'accouchement normal, quand il y a présentation de la face, il est de toute nécessité pour que l'enfant naisse que le menton arrive en avant derrière le pubis; l'accouchement en mento-postérieure, sauf rares exceptions, est impossible. Pour les mêmes raisons, après l'ouverture du crâne, l'accouchement en mento-postérieure, tout en pouvant avoir lieu, reste beaucoup plus difficile qu'en mento-antérieure.

En effet, quelque réduite que soit la voûte du crâne après la perforation et la sortie de la substance cérébrale, elle occupe toujours un certain volume. Si le menton est tourné en arrière, on sera obligé pour l'extraction de tête d'engager les épaules dans le petit bassin en même temps que la voûte du crâne ; si au contraire le menton est en rapport avec l'arc antérieur du bassin, la voûte du crâne étant dirigée vers la concavité du sacrum, la tête aura complètement ou presque complètement franchi le détroit supérieur quand les épaules auront à s'engager.

Telle est la raison générale pour laquelle l'extraction est plus facile, ainsi que nous l'a démontré l'expérience dans le troisième procédé que dans le second.

Quant aux deux variétés du troisième procédé, elles ne sont pas également bonnes.

Dans la variété où la branche femelle est placée dans la perforation, on est, pour extraire la tête, obligé, à cause de la saillie du front, de placer le diamètre bimalaire dans un des diamètres obliques du bassin.

Dans la variété au contraire où la branche femelle est placée sur le front, toute la voûte est aplatie par le cranioclaste. La face ainsi broyée représente assez bien un triangle, dont un angle correspond au menton et les deux autres aux bosses frontales plus ou moins aplaties et rejetées latéralement. Ces bosses forment de chaque côté de la branche femelle du cranioclaste deux saillies de proéminence variable.

Dans ces conditions on comprend que l'accommodation se fera très bien dans un bassin rétréci quant à son diamètre antéro-postérieur, si le menton se place derrière la symphyse pubienne, et chacune des bosses frontales dans l'espace plus ou moins large situé de chaque côté de la saillie du promontoire, au niveau des symphyses sacro-iliaques.

Cette accommodation, bien indiquée par B. Hicks[1] rend facile la sortie de la tête et explique la supériorité de cette deuxième variété du troisième procédé sur le second où le menton est en arrière.

Nous verrons malgré la supériorité apparente de la deuxième variété du troisième procédé sur la première variété, dans les expériences qui suivent, pourquoi dans la pratique il vaut mieux en général avoir recours à la première, c'est-à-dire à celle qui consiste à introduire la branche femelle dans la perforation.

Spiegelberg[2] a encore conseillé un autre mode d'application du cranioclaste sur la face; cet auteur introduit la branche mâle dans la bouche et la femelle sur le menton et le cou. Nous n'avons pas essayé ce procédé, qui nous semble devoir être mauvais, car d'une part il ne donne à l'instrument qu'une prise très faible, d'autre part il ne permet pas de broyer le squelette de la face et du crâne.

1. Index bibliog., n. 12.
2. *Lehruch der geburshulfe*, p. 764.

Limite d'action du cranioclaste dans les applications sur la face.

Jusqu'à quel degré de rétrécissement pelvien peut-on espérer réussir avec le cranioclaste dans l'extraction de la tête fœtale se présentant par la face?

Narich[1] conclut d'après ses expériences que la branche mâle du cranioclaste étant introduite au niveau de la glabelle perforée et la branche femelle sur le cou, il est possible de faire passer une tête par un bassin mesurant 50, 45 et même 40^{mm} dans son diamètre minimum antéro-postérieur, et qu'on peut vaincre une disproportion de 20 à 24^{mm} entre le diamètre bimastoïdien (75^{mm}, chiffre admis par l'auteur pour les dimensions moyennes de ce diamètre) et le rétrécissement pelvien. — 24^{mm} étant le maximum de disproportion qu'on peut vaincre, d'après Narich, c'est donc un bassin de 50 qu'il faudra pour faire passer une tête à terme, les rétrécissements de 45 et 50^{mm} ne s'appliquent qu'à des têtes plus petites que la moyenne. — 50^{mm} peut, en conséquence être considéré comme le chiffre minimum, nécessaire d'après Narich, pour extraire avec le cranioclaste une tête fœtale à terme se présentant par la face.

D'après Pugliati[2] on pourrait vaincre une disproportion un peu plus considérable, de 30^{mm} entre le diamètre bimastoïdien et le rétrécissement, par conséquent faire passer dans cette position une tête à terme à travers un bassin présentant comme diamètre antéro-postérieur minimum 45^{mm}. Le mode d'application du cranioclaste employé par Pugliati consiste à mettre la branche mâle dans la cavité cranienne par la perforation faite en un point variable de cette cavité, et la branche femelle sur le cou.

Les trois expériences qui suivent ont été faites dans le but de déterminer le degré de rétrécissement par lequel

1. Index bibliog., n. 17, p. 89 et 90.
2. Index bibliog. n. 23, p. 199.

peut passer la tête saisie par le cranioclaste d'après le procédé qui nous a paru le meilleur, c'est-à-dire la branche mâle dans la bouche et la femelle sur le front, ou dans la perforation pratiquée au niveau de la glabelle.

1re Expérience (n° 6). — *Tête fœtale diamètre bimalaire* 70mm. — *Bassin rétréci successivement à* 40 *et à* 30mm. *Application du cranioclaste sur la face de la bouche au front. Détermination des dimensions du rétrécissement pelvien nécessaires pour l'extraction de la tête.*

Tête fœtale :

Diamètre inio-nasal	113mm
— bipariétal	95
— bimalaire	70
— biastérique	75
— mento-masal	47
— bucco-nasal	29

Le bassin est rétréci à 40mm.

La perforation de la tête fœtale est pratiquée vers la partie moyenne de la suture sagittale, et une certaine quantité de la substance cérébrale est enlevée à l'aide d'une cuiller.

La tête est placée en présentation de la face MIGT.

La branche mâle du cranioclaste est appliquée dans l'intérieur de la bouche; l'autre branche sur le front.

En serrant l'instrument, la branche femelle ne reste pas sur la ligne médiane, mais glisse sur le frontal postérieur, de telle sorte que le broiement, au lieu de se faire de la bouche au milieu du front, est opéré de la bouche à la bosse frontale postérieure.

La tête étant ainsi mal saisie, on essaie de faire l'extraction en tournant le menton en avant, vers le pubis; mais elle ne peut venir, parce que toute la région frontale gauche est restée peu atteinte et oppose une résistance très marquée à la sortie.

Le cranioclaste est alors désarticulé, et la branche externe ramenée sur la région médiane du front. La prise à cette seconde application est très bonne; elle a lieu de la bouche au milieu du front. L'extraction se fait sans difficulté dans le bassin rétréci à 40mm et même à 35mm (le menton étant tourné en avant). L'extraction n'est pas possible avec 30mm de rétrécissement.

Déductions. — 1° Dans la présentation de la face, la branche interne du cranioclaste étant dans la bouche, appliquer l'externe autant que possible sur la partie médiane du front.

2° L'extraction de la tête fœtale saisie, en présentation de la face de la bouche au front, pourra être effectuée dans un bassin de 40^{mm} (dans le diamètre minimum).

3° Au-dessous de 40^{mm} l'extraction pourra encore être faite dans quelques cas, mais sera le plus souvent difficile.

2e Expérience (n° 7). — *Tête fœtale, diamètre mento-nasal de* 45^{mm}. — *Présentation de la face.* — *Prise avec le cranioclaste de la bouche à la voûte du crâne.* — *Extraction dans un rétrécissement de* 50, 40, 35^{mm}, *le menton étant tourné en avant.*

Tête fœtale :

Diamètre	inio-nasal	106^{mm}
—	bipariétal	82
—	bimalaire	64
—	biastérique	69
—	mento-nasal	45
—	bucco-nasal	27

Bassin de bronze rétréci à 50^{mm}.

La tête, après avoir été perforée au niveau du bregma est débarrassée de la moitié environ de la substance cérébrale, et placée en présentation de la face MIDT.

La branche mâle du cranioclaste est introduite dans la bouche, la branche femelle est appliquée sur la voûte du crâne. L'instrument étant serré dans cette position tend à s'échapper au dehors. Pour empêcher cet accident, il faut le repousser de bas en haut. Grâce à cette manœuvre, le cranioclaste peut être complètement fixé sans qu'il s'échappe. La voûte est entièrement aplatie par la branche femelle.

Pour l'extraction, la tête est placée de telle sorte que le menton corresponde à la partie postérieure du pubis et la voûte du crâne au promontoire.

La tête peut être ainsi extraite sans difficulté à travers le

bassin rétréci à 50^{mm}. Le maxillaire se relève derrière le pubis; la voûte s'aplatit contre la saillie du promontoire.

L'extrémité céphalique, après avoir été amenée au dehors, et sans qu'on ait enlevé le cranioclaste, est replacée au-dessus du détroit supérieur. Le diamètre promonto-pubien rétréci à 40^{mm}, la sortie, est encore possible.

Enfin dans une dernière tentative, le rétrécissement étant porté à 35^{mm}, l'extraction est encore opérée.

Le cranioclaste ayant été enlevé, on perfore la voûte, au niveau de la glabelle. La branche femelle est introduite par cette ouverture et la branche mâle glissée dans la bouche.

L'instrument ayant été serré dans cette position, la tête est extraite aussi facilement que dans la dernière tentative, à travers un rétrécissement de 35^{mm}, le menton étant tourné en avant en rapport avec le pubis.

Déductions. — 1° Dans les cas où la tête est franchement saisie de la partie médiane du front à la bouche, la branche femelle appliquée sur la voûte ne tend pas à glisser latéralement, quand on tourne la vis de pression. Mais le cranioclaste, s'il n'est pas maintenu solidement à mesure qu'il sera serré, lâchera prise, de telle sorte qu'au lieu de broyer la partie du squelette sur laquelle il est appliqué, il n'en saisira qu'une petite portion ou pourra même déraper complètement.

2° La tête étant saisie de la voûte du crâne à la bouche (ainsi que c'était le cas dans l'expérience précédente), franchira sans difficulté un rétrécissement égal à son diamètre mento-nasal, ou même d'un centimètre inférieur à ce diamètre.

3° Alors que la voûte a été préalablement aplatie, si on introduit la branche femelle dans la cavité cranienne par une perforation faite au niveau de la glabelle, l'extraction semble s'opérer avec la même facilité que dans le cas précédent.

3e Expérience (n° 8). — *Tête fœtale, diamètre mento nasal* 47^{mm}. — *Bassin de bronze rétréci successivement à* 50, 40, 35 *millimètres. — Présentation de la face MIDP. — Perforation de la glabelle. — Introduction de la branche mâle du cra-*

nioclaste de Braun dans la bouche, la branche femelle dans la perforation cranienne. — Extraction de la tête en plaçant le diamètre bimalaire dans un des diamètres obliques. — Disproportion vaincue entre le diamètre mento-nasal et le rétrécissement pelvien 12mm.

Tête fœtale :

Diamètre	inio-nasal	114mm
—	bipariétal	94
—	bimalaire	68
—	biastérique	72
—	mento-nasal	47
—	bucco-nasal	28

Le bassin de bronze est rétréci à 50mm.

La tête est placée en présentation de la face, position MIDT.

Perforation au niveau de la glabelle à l'aide d'un trépan. La moitié environ de la substance cérébrale est évacuée artificiellement.

La branche mâle du cranioclaste de Braun est appliquée dans la bouche, et la femelle glissée dans l'ouverture cranienne, à travers laquelle vu les dimensions du trépan elle passe sans difficulté.

La vis de pression, serrée dans cette situation, le cranioclaste exerce une prise solide de la voûte palatine à l'ethmoïde et à la selle turcique.

Pour faire l'extraction nous plaçons le menton derrière le pubis et la voûte en rapport avec le promontoire.

Mais, vu la saillie constituée par la voûte, qui est restée intacte, l'accommodation se fait mal dans cette position, et, malgré des tractions assez énergiques, la tête ne tend pas à s'engager.

Alors, imprimant un léger mouvement de rotation au cranioclaste, nous plaçons la voûte en rapport avec la symphyse sacro-iliaque gauche, le menton se déviant, au contraire, du côté droit de la symphyse pubienne.

Sous l'influence de quelques tractions, la tête ne tarde pas à s'engager, la bosse frontale (la gauche dans le cas actuel) se déprimant fortement, grâce à la pression exercée sur elle par le promontoire.

La tête est extraite de la sorte sans difficulté; le diamètre bi-

malaire étant placé à peu près dans le diamètre oblique gauche du bassin, et le mento-nasal dans le diamètre oblique droit.

Après la sortie, on voit que la partie gauche de la voûte, celle qui était en rapport avec le promontoire, a été fortement déprimée, tandis que la partie droite a été relativement peu atteinte.

La tête, sans enlever le cranioclaste, est ensuite replacée au niveau du détroit supérieur, et le bassin ayant été rétréci à 40^{mm} l'extraction est opérée encore sans difficulté, dans la même situation oblique que tout à l'heure.

Dernière extraction avec le même succès dans un bassin rétréci à 35^{mm}.

Dans ces trois cas, le maxillaire inférieur qui est resté libre s'est relevé derrière le pubis ; une partie de la commissure des lèvres a été déchirée. Toutefois cet os n'a semblé constituer qu'un faible obstacle à l'extraction de la tête.

Déductions. — 1° La branche mâle étant introduite dans la bouche, on peut, quand on fait une perforation assez grande au niveau de la glabelle, y faire pénétrer sans difficulté la branche femelle du cranioclaste.

2° La prise obtenue par ce mode d'application du cranioclaste est excessivement solide.

3° La voûte n'étant pas aplatie par l'instrument, si on place la tête de manière que le menton soit en rapport avec le pubis, et la voûte en avant du promontoire, l'extraction sera difficile.

4° Mais si on tourne la tête de telle sorte que la voûte corresponde à une des symphyses sacro-iliaques, on verra, pourvu que le rétrécissement ne soit pas trop considérable, l'extrémité céphalique franchir sans difficulté le détroit supérieur.

5° Lorsque la tête passe ainsi obliquement à travers le bassin, seule la partie de la voûte en rapport avec le promontoire est aplatie.

6° Cette méthode d'employer le cranioclaste présente deux avantages principaux.

a. Le premier au point de vue de l'application, la branche femelle ne pouvant pas glisser latéralement, et l'instrument alors qu'il est serré ne tendant pas à lâcher prise.

b. Le second sous le rapport de l'extraction; aucune des deux cuillers n'entrent directement en rapport avec les tissus maternels. La branche mâle est en effet recouverte par le maxillaire inférieur et les tissus mous du menton et du cou, et la branche femelle par le squelette de la voûte du crâne.

7° Quant à la disproportion entre le diamètre mento-nasal, et le rétrécissement, qu'on peut vaincre à l'aide de cette méthode, elle semble à peu près égale à celle qu'on surmonte lorsque la branche femelle appliquée sur la voûte. — Dans l'expérience précédente, on a, en effet, extrait la tête non seulement dans un rétrécissement égal au diamètre mento-nasal, mais à travers un bassin présentant dans son diamètre antéro-postérieur 12^{mm} de moins que le diamètre en question.

CONCLUSIONS DE CES TROIS EXPÉRIENCES

1° Théoriquement, et comme nous l'a démontré notre première expérience, la saisie la plus favorable de la tête en présentation de la face a lieu quand on met la branche mâle dans la bouche et la branche femelle sur la voûte cranienne. — Pratiquement cette application présente ainsi que l'ont prouvé les expériences n° 6, 7, deux difficultés.

a. La branche femelle est difficilement maintenue sur la partie médiane de la région frontale. Elle glisse le plus souvent en arrière.

b. Alors que la branche femelle reste sur la région médiane, le cranioclaste à mesure qu'il est serré tend à lâcher prise.

2° En appliquant la branche femelle dans la perforation pratiquée au niveau de la glabelle, on évitera les désavan-

tages qui viennent d'être signalés, et l'extraction se fera presque avec la même facilité que dans le cas précédent, si l'on a soin de placer le diamètre bimalaire non pas transversalement mais dans un des diamètres obliques.

3° Avec ce dernier mode d'application on a en outre l'avantage de cacher la branche femelle, de telle sorte qu'aucun des mors de l'instrument n'entre en rapport avec les tissus maternels.

4° Quant à la disproportion qu'on pourra vaincre à l'aide de chacune de ces deux variétés du même procédé, elle semble être à peu près la même dans l'un et l'autre cas.

On pourra surmonter une disproportion de 30 à 35 millimètres environ (expérience n° 6, 35; expérience n° 7, 29; expérience n° 8, 33) entre le diamètre bimalaire et le diamètre rétréci du bassin. Une tête à terme sera susceptible, par conséquent, par l'un de ces deux procédés, de franchir un rétrécissement mesurant 35 à 40 millimètres.

5° On pourra avoir recours à l'un ou à l'autre mode d'application, toutefois comme celui qui consiste à introduire la branche femelle dans le crâne perforé, présente les deux avantages que nous avons signalés plus haut, il nous semble qu'on devra surtout recourir à lui.

6° En conséquence nous formulerons ainsi qu'il suit *les règles à suivre dans l'application du cranioclaste sur la face:*

a. Faire la perforation sur le front et de préférence au niveau de la glabelle, avec un instrument donnant une ouverture assez large pour y placer la branche femelle du cranioclaste.

b. Introduire la branche mâle du cranioclaste dans la bouche.

c. Glisser la branche femelle dans la perforation cranienne.

d. Faire l'extraction en plaçant le diamètre bimalaire dans un des diamètres obliques de telle sorte que le menton soit en rapport avec un point de l'arc antérieur du bassin.

7° Si, pour une raison quelconque, on appliquait la branche femelle sur le front après avoir glissé la branche mâle dans la bouche, il faudrait faire l'extraction, ainsi que cela a été indiqué, en plaçant le menton derrière la symphyse

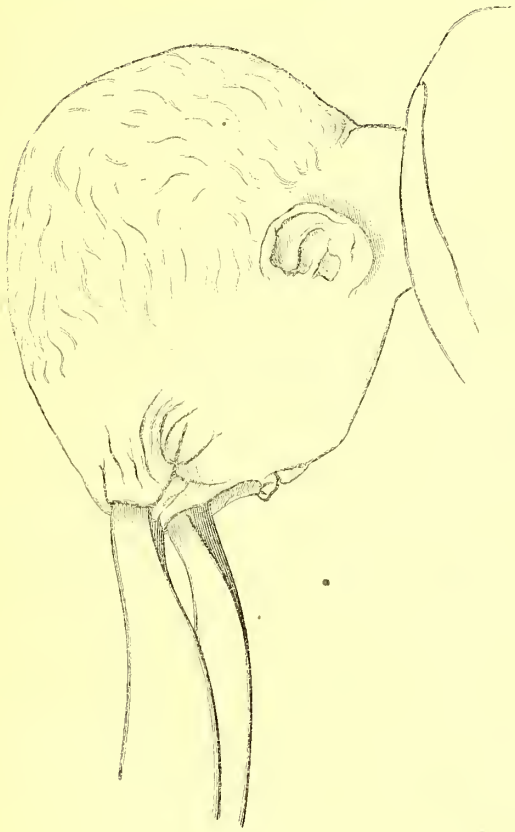

Fig. 32

pubienne et la voûte aplatie par la branche femelle en rapport avec le promontoire, c'est-à-dire le diamètre bimalaire dans le diamètre transverse du bassin.

II. — DU CRANIOCLASTE DANS LES PRÉSENTATIONS DU SOMMET

Compression, accommodation, broiement, morcellement ; tels sont, avons-nous vu, les quatre moyens auxquels on peut avoir recours quand on veut extraire une tête perforée des parties génitales. Or le cranioclaste a été employé pour la réalisation de chacun de ces moyens. De là quatre chapitres distincts dans l'étude du cranioclaste dans les présentations du sommet.

1° Dans le premier, nous verrons comment avec des tractions simples faites sur la voûte cranienne, de même qu'avec un tire-tête, on peut mouler jusqu'à un certain point, la tête à la forme du bassin vicié, et amener ainsi en le réduisant par la compression, cette partie fœtale hors des organes génitaux.

2° Dans le second, nous examinerons comment en donnant une certaine direction au cône aplati que forment les os de la base du crâne et de la face, on peut favoriser la sortie de la tête.

Le changement de position peut être fait suivant différents axes :

a. Suivant l'axe vertical de la tête ; c'est alors un mouvement de rotation qui a pour but de placer les diamètres les moins réductibles de l'extrémité céphalique dans les diamètres les plus larges du bassin.

b. Suivant l'axe transversal ou antéro-postérieur de la

base du crâne; dans le premier cas, on fléchit ou défléchit la tête; dans le second, on la fait basculer latéralement. Le but de ces différentes manœuvres est d'amener à l'orifice pelvien, soit la partie occipitale, soit la partie faciale, soit la partie temporale ou latérale du cône basio-facial, de manière à en faciliter le passage.

c. Enfin l'inclinaison peut encore être faite suivant l'axe transversal de la base; mais ici au lieu d'une oscillation légère de l'extrémité céphalique on se propose de changer le sommet en face. Étant données les facilités d'extraction de la tête à l'aide du crânioclaste quand elle se présente par la face, pareille substitution ne pouvait manquer d'être tentée par les accoucheurs. Elle l'a été en effet par plusieurs; nous verrons les différents moyens proposés pour la réaliser.

3° Le troisième chapitre sera consacré à l'étude du crânioclaste comme agent de broiement. Cet instrument auquel quelques accoucheurs refusent absolument la propriété de démolir la base du crâne, peut dans certaines conditions et surtout avec quelques modifications, l'acquérir à un degré très marqué.

4° Dans le quatrième et dernier chapitre, le crânioclaste sera étudié comme instrument de morcellement. Cette méthode qui présente quelque analogie avec celle employée pour l'ablation de tumeurs volumineuses renfermées dans une cavité et particulièrement dans celle de l'utérus, peut être aussi, grâce à l'emploi du crânioclaste, appliquée à l'extraction de la tête fœtale.

§ 1er. — DU CRANIOCLASTE EMPLOYÉ COMME INSTRUMENT DE TRACTION

a. — La tête n'a pas été préalablement broyée.

La tête pressée et la substance cérébrale évacuée, si on saisit les bords de l'orifice cranien avec un cranioclaste et qu'on exerce des tractions, on donne à la tête fœtale la forme d'un cône dont le sommet correspond au point d'application de l'instrument et dont la partie inférieure plus ou moins irrégulièe est constituée par la base du crâne et la face.

La pointe du cône passe facilement; seule, l'extrémité la plus volumineuse fait obstacle, soumise à deux forces contraires; d'une part les tractions faites sur ce sommet du cône; d'autre part la résistance offerte par le canal à traverser.

Dans ces conditions vont se produire deux ordres de phénomènes, qui vont aider au passage de cette partie de la tête fœtale : 1° la réduction des diamètres (compression); 2° l'inclinaison de ces diamètres (accommodation).

1° De l'inclinaison nous ne dirons rien; dans le chapitre suivant, nous verrons comment on peut user artificiellement de ce moyen, que la nature ici emploie à l'insu de l'accoucheur pour faciliter la sortie de la tête.

2° Quant à la réduction des diamètres elle est le résultat de la compression exercée par les parties maternelles. La tête constituant ici un cône malléable jusqu'à un certain

degré, les parties les plus gênantes pour la sortie vont être comprimées et réduites.

Cet amoindrissement de la tête fœtale est évidente pour la voûte ; on peut voir facilement l'affaissement des points comprimés.

Pour la base cette réduction, beaucoup moins marquée, existe aussi, comme nous l'avons vu en étudiant le degré de résistance des différents diamètres de la base et de la face (v. pages 20 et suivantes).

Cette diminution, possible pour chacun des diamètres considéré séparément, l'est aussi pour la tête prise en masse ; l'expérience suivante en est la preuve.

Expérience (n° 9). — *Réductibilité de la tête en masse opérée à l'aide de tractions.*

Dans un tronc de cône en verre, creux, long de $0^m,40$ dont la circonférence supérieure a intérieurement $0^m,13$ pour diamètre et l'inférieure $0^m,04$, on place une tête fœtale perforée et débarrassée de la substance cérébrale. La perforation est faite au voisinage du lambda ; un cranioclaste, celui de Simpson, fixé aux bords de l'ouverture ; les branches de l'instrument sont retenues par un lien. — La tête est placée dans le tube de verre, maintenu vertical en le fixant dans une planche perforée. A l'instrument, dont le manche sort par l'extrémité inférieure, on pend un poids de 3 kilogrammes.

On note sur le verre le point auquel correspond le sommet de l'extrémité céphalique qui, ici, est le menton, ainsi que le point où correspond le nez, et enfin celui où l'instrument sort du tube de verre.

On laisse l'appareil douze heures en place, douze heures, par conséquent, pendant lesquelles la tête a été soumise à une traction de 3 kilogrammes, et, au bout de ce temps, on note la position des points de repère marqués précédemment.

Il a été possible de voir, par cet examen, que l'instrument s'était abaissé de $0^m,02$, que le sommet de la tête avait aussi subi une descente de $0^m,02$. Quant à la racine du nez et au menton ils n'étaient plus bas que de $0^m,015$.

Déduction. — La déduction à tirer de cette expérience est d'abord que sous l'influence d'une traction de 3 kilogr., la forme conique de la tête s'est accentuée, vu que le sommet du cône céphalique s'est trouvé plus abaissé que la base; puis, en second lieu, que la masse totale du crâne a subi une réduction dans tous ses diamètres transversaux, puisqu'il y a eu descente de la tête d'une partie plus large du tube en verre dans une partie plus étroite.

La réduction des diamètres de la tête étant démontrée possible, un second point nous intéresse : celui de savoir dans quelles conditions elle s'effectuera le mieux.

En d'autres termes, est-il indifférent, alors qu'on fait des tractions avec le cranioclaste sur un des os qui avoisine la perforation, de les pratiquer sur n'importe lequel de ces os?

Les deux expériences suivantes vont répondre à cette question :

1re Expérience (n° 10). — *Perforation au niveau du lambda. Application du cranioclaste aux quatre points cardinaux dela perforation. Comparaison des résultats obtenus.*

Tête d'enfant né avant terme :

Diamètre bipariétal	83mm
— inio-nasal	103
— biastérique	63
— bimalaire	62

La perforation est faite au niveau du lambda et la substance cérébrale évacuée.

La tête est placée en OIGT; le bassin étant rétréci à 55mm.

a. Le cranioclaste est d'abord appliqué sur l'occiput. On exerce une traction de 25 kilogrammes mesurée à l'aide d'un dynamomètre. L'extraction est impossible.

b. Application du cranioclaste sur le pariétal postérieur, traction de 25 kilogrammes. Insuccès.

c. Application du cranioclaste sur le pariétal antérieur, traction de 25 kilogrammes. Même insuccès.

d. Le cranioclaste est appliqué le long de la suture sagittale, l'extrémité, par conséquent, dirigée vers les os frontaux. La tête ne tarde pas à sortir sous l'influence d'une traction de 23 kilogrammes.

2° Expérience (n° 11). — *Perforation au niveau du bregma. Application du cranioclaste aux quatre points cardinaux de la perforation. Comparaison des résultats obtenus.*

Expérience absolument calquée sur la précédente, avec cette seule différence que la perforation est faite sur le bregma au lieu du lambda.

Le cranioclaste est appliqué tour à tour dans la direction de l'occiput, des parties latérales de la tête et enfin de la face, et on voit que c'est dans ce dernier mode de prise que l'extraction présente le moins de difficultés.

Ces deux expériences démontrent que la direction dans laquelle le cranioclaste doit être appliqué n'est pas indifférente au point de vue de l'adaptation de la tête, et que, quel que soit le siège de la perforation, soit postérieurement placée sur la voûte, soit antérieurement, il est toujours préférable de diriger les branches de l'instrument du côté de la face.

Cherchant l'explication de ce fait dans nos expériences, nous croyons pouvoir le rapporter à deux causes :

1° A ce que, quand le cranioclaste est placé sur l'occiput, il tend à engager le cou beaucoup plus profondément que lorsqu'il est appliqué sur la face, et cette région vient augmenter l'extrémité céphalique de son volume. Ce fait ne se produit pas, alors que le cranioclaste est dirigé vers la face et tend, par conséquent, à l'abaisser la première. Quant aux applications latérales, elles se rapprochent par leur mécanisme de celles qui se font sur l'occiput.

2° La prise du cranioclaste exercée dans la direction de la face favorise la réduction du diamètre bimalaire plus que tout autre mode de saisie de la tête, fait prouvé par l'expérience suivante :

Expérience (n° 12). — *Réductibilité plus grande du diamètre bimalaire, quand, avec le cranioclaste, on fait des tractions dans la direction de la face, que lorsqu'on les exerce dans celle de l'occiput.*

Dans le tube en verre, en forme de tronc de cône, dont nous nous sommes servi dans une de nos précédentes expériences, on introduit une tête fœtale perforée et débarrassée de sa substance cérébrale.

On saisit cette tête avec un cranioclaste du côté de l'occiput, et on exerce une traction de 25 kilogrammes notée au dynamomètre. Les points où s'arrêtent les deux tubérosités malaires sont marqués sur le verre.

La tête étant sortie de l'appareil, on applique le cranioclaste dans la direction de la face, et on exerce une traction égale à la précédente, c'est-à-dire de 25 kilogrammes. En notant le point où se trouvent alors les deux tubérosités malaires, on voit qu'elles sont situées deux centimètres plus bas que dans la première tentative, qu'elles se trouvent, par conséquent, comprises dans un diamètre moins large, qu'il y a, en un mot, réduction plus considérable du diamètre bimalaire.

CONCLUSIONS

1° Quand on veut avec un cranioclaste entraîner une tête fœtale par de simples tractions, il faut appliquer cet instrument dans la direction de la face.

2° De simples tractions peuvent, dans les cas de rétrécissement léger, amener facilement la tête.

3° Quant à la disproportion entre le diamètre bimalaire et le retrécissement pelvien que ces tractions sont susceptible de vaincre, il est difficile de fixer un chiffre, car à cet égard les conditions de souplesse de la tête fœtale sont bien différentes dans l'accouchement et dans une expérience. Toutefois il est bien probable que par ce procédé on pourra amener une tête de fœtus à terme à travers un bassin dont le rétrécissement ne sera pas inférieur aux diamètres bias-

térique et bimalaire, par conséquent dans un bassin présentant soixante-quinze millimètres dans son diamètre promonto-pubien.

b. — La tête a été préalablement broyée.

Quand la tête a été préalablement broyée à l'aide du céphalotribe, par exemple, le cranioclaste permet l'extraction dans des bassins excessivement retrécis. Tout autre instrument capable de disjoindre et de fracturer les os du crâne faciliterait également l'action du cranioclaste. Parmi ces derniers, nous mentionnerons spécialement ceux qui vont atteindre la base à travers la perforation pratiquée à la voûte, tels que le trépan de Guyon, le basiliste de Simpson, la pince de Fabbri[1]. Il y aurait avec ces instruments une série d'expériences très intéressantes à faire pour voir comment, après la destruction de la base avec leur aide, le cranioclaste agit sur la tête. Il est à présumer que les résultats seraient très favorables.

Les deux expériences suivantes, où l'extrémité céphalique a d'abord subi l'application du céphalotribe, a pour but de montrer le degré de rétrécissement pelvien que la tête broyée peut franchir sous l'influence de tractions exercées par le cranioclaste.

1re Expérience (n° 13). — *Tête fœtale, diamètre bimalaire* 71mm *Deux broiements successifs avec un céphalotribe, dans deux directions perpendiculairement opposées. La tête ainsi broyée est extraite avec le cranioclaste appliqué sur l'occiput à travers le bassin de bronze présentant un rétrécissement de* 35mm.

Tête fœtale :

1. Tibone (Index bibliog. n. 31), a obtenu de très bons résultats en employant d'abord la pince de Fabbri pour broyer la base du crâne, et en appliquant ensuite le cranioclaste pour extraire la tête.

Diamètre	inio-nasal	112mm
—	bipariétal	97
—	biastérique	74
—	bimalaire	71
—	mento-nasal	45

Le bassin de bronze est rétréci à 4 mm.

La perforation est faite à l'aide de l'instrument de Blot.

Le céphalotribe est appliqué deux fois suivant les deux diamètres transverse et antéro-postérieur de la base du crâne, de manière à obtenir un broiement aussi complet que possible.

Le cranioclaste de Braun articulé sur la tête ainsi broyée permet de l'extraire dans le bassin rétréci, d'abord à 45mm, puis à 35mm.

Déductions. — 1° La tête fœtale préalablement réduite par le céphalotribe, alors que le broiement aura été très complet, pourra être extraite dans des bassins très rétrécis.

2° La disproportion dans le cas précédent entre le diamètre bimalaire et le rétrécissement, qu'il a été possible de vaincre avec la méthode employée, a été de 36 millimètres.

2e Expérience (n° 14). — *Tête fœtale; diamètre bimalaire* 60mm. *Broiement au moyen de deux applications de céphalotribe. Extraction de la tête à travers un rétrécissement de* 27mm *à l'aide du cranioclaste appliqué sur l'occiput.*

Tête fœtale :

Diamètre	inio-nasal	105mm
—	bipariétal	83
—	bimalaire	60
—	biastérique	65
—	mento-nasal	42

Bassin de bronze rétréci à 45mm.

Perforation de la voûte au niveau de la suture sagittale à sa partie antérieure. La tête est placée en OIGT.

Une certaine partie de la substance cérébrale est évacuée artificiellement. On fait successivement deux applications de cépha-

lotribe : l'une suivant le diamètre inio-nasal; l'autre dans la direction du diamètre biastérique.

Le broiement de la tête étant ainsi très complètement obtenu, on applique le cranioclaste de Braun sur l'occiput, et on peut pratiquer l'extraction sans difficulté à travers le bassin de bronze rétréci succcessivement à 35^{mm} 30^{mm}, et 27^{mm}.

Déduction. — La tête fœtale étant petite, et le broiement assez complètement fait à l'aide du céphalotribe, on peut obtenir l'extraction à travers un bassin très rétréci (27 millimètres dans l'expérience n° 4).

CONCLUSIONS

Des deux expériences précédentes on peut conclure que :

1° Toutes les fois que la tête aura été préalablement broyée très complètement, le cranioclaste sera susceptible de l'entraîner dans des bassins très rétrécis.

2° Quant au degré de rétrécissement qu'on pourra franchir par ce moyen, il est assez difficile à préciser, car il varîera avec le broiement obtenu. — Dans la deuxième expérience, nous avons obtenu le passage de la tête à travers un bassin ayant pour diamètre antéro-postérieur 27 millimètres; mais s'il avait été possible de rétrécir le bassin davantage, l'extraction aurait encore été vraisemblablement praticable, vu la facilité avec laquelle elle s'est faite.

§ 2. — DU CRANIOCLASTE EMPLOYÉ POUR CHANGER LA SITUATION DE LA TÊTE FŒTALE

Les changements de situation dont est susceptible la tête fœtale peuvent, avons-nous dit, se faire par des mouvements s'accomplissant autour d'axes différents.

Autour de l'axe vertical de la tête, on aura alors des mouvements de rotation.

Autour de l'axe antéro-postérieur ou transversal de la base, on assistera dans ce cas à l'inclinaison de la tête vers le front, l'occiput on l'un des temporaux.

Enfin si l'inclinaison vers le front est exagérée, il se produira une transformation de la présentation du sommet, en présentation de la face.

Étudions successivement chacune de ces différents procédés en voyant les ressources et avantages qu'elles fournissent au point de vue de l'extraction de la tête.

a. — De la rotation de la tête.

Nous supposerons le cranioclaste appliqué sur le sommet dans la direction du nez, l'extrémité des cuillers empiétant plus ou moins sur la partie médiane de la face. On peut, en tournant l'instrument, imprimer différents mouvements de rotation, de manière à placer la tête dans la position la plus favorable à sa sortie.

Nous ne nous occuperons ici, de même que dans toutes

nos expériences, que du bassin plat, déformation facile à produire avec le modèle en bronze dont nous avons fait usage.

Le cranioclaste, dans son mouvement de rotation, peut être mis successivement en rapport avec le pubis, la branche horizontale de ces os, l'éminence ilio-pectinée, l'extrémité du diamètre transverse du détroit supérieur, la symphyse sacro-iliaque et enfin le promontoire.

Nous n'envisagerons que ces trois dernières positions, parce que celles qui ont pour effet de mettre le cranioclaste en rapport avec l'éminence ilio-pectinée, la branche horizontale du pubis ou le pubis lui-même, ne s'obtiennent que difficilement, vu la courbure de l'instrument, et ne présentent que des désavantages au point de vue de l'extraction de la tête.

Étudions ces différents procédés en détail, en suivant l'expérience qui nous a servi à établir leur valeur respective.

Expérience (n° 15). — *Tête fœtale, diamètre bimalaire* 75^{mm} *Bassin de* 70^{mm}. *Perforation au niveau de la suture sagittale. Application du cranioclaste sur la partie médiane de la face. Extraction de la tête en plaçant successivement le diamètre bimalaire en rapport avec les diamètres transverse oblique et antéro-postérieur du bassin. Tractions mesurées avec un dynamomètre. Comparaison de ces différents procédés.*

Tête fœtale.

Diamètre	inio-nasal	120^{mm}
—	bipariétal	105
—	bimalaire	75
—	biastérique	79
—	mento-nasal	47

Le bassin de bronze est rétréci à 70^{mm}.

La tête est perforée à l'aide de l'instrument de Blot au niveau de la suture sagittale à une faible distance du bregma.

Le cranioclaste est appliqué de telle sorte que la branche femelle arrive jusque sur le nez; une partie de la base est donc pincée par l'instrument.

a. La tête étant ainsi saisie, on fait exécuter un mouvement de rotation en arrière au cranioclaste, de manière à ce que la branche femelle soit directement en rapport avec le promontoire (procédé de Braun). Dans cette position la face regarde directement en arrière. *Le diamètre bimalaire qui constitue le principal obstacle à l'extraction est placé dans le diamètre transverse du bassin.* Adaptant un dynamomètre et des mouffles à l'extrémité du cranioclaste, on fait, dans la direction voulue, une traction de 30 kilogrammes prolongée pendant quelques instants, et on ne tarde pas à amener la tête au dehors.

Le cranioclaste est laissé appliqué, et la tête est remise en place dans le bassin.

b. Au lieu de diriger la face directement en arrière comme tout à l'heure, on la tourne vers la symphyse iliaque du côté droit, la branche femelle du cranioclaste étant à peu près en face de l'interligne articulaire. (Procédé Narich-Pugliati.) [1] Dans cette position le *diamètre bimalaire se trouve correspondre au diamètre oblique droit du bassin*, et, par conséquent, placé très favorablement pour permettre l'extraction de la tête. Des tractions étant faites à ce moment, on amène l'extrémité céphalique au dehors en déployant une force de 18 kilogrammes.

c. La tête est de nouveau remise en place; le cranioclaste est amené à l'extrémité droite du diamètre transverse. *Le diamètre bimalaire se trouve correspondre au diamètre antéro-postérieur du bassin*, c'est-à-dire justement placé dans le rétrécissement pelvien. Il faut une force de 31 kilogrammes pour opérer l'extraction.

La tête, vu les violences opératoires qu'elle a eues à subir, se trouvant dans des conditions plus favorables à la troisième extraction qu'à la première, pour rétablir l'équilibre, on reprend les trois opérations précédentes, en suivant l'ordre contraire, et on voit que pour extraire la tête :

1. Ce procédé indiqué par Narich dans sa thèse a été revendiqué par Pugliati, qui prétend en avoir donné l'idée à ce dernier en faisant des expériences en sa présence à Paris.

	1re fois.	2e fois.	Total.
1er Procédé (*c*) il faut une traction de	28 k	31 k	= 59 k
2e Procédé (*b*) Narich-Pugliati.....	8	18	= 26
3e Procédé (*a*) Braun.....	11	30	= 41

Cette expérience prouve que le procédé d'extraction indiqué par Narich et Pugliati est supérieur à celui de Braun puisqu'il n'a exigé qu'une traction moyenne de 13^k (= 26/2) tandis que celui de Braun a demandé $20,5^k$ (=41/2), et qu'enfin le moins bon des trois procédés est le dernier avec lequel il a été nécessaire de déployer une force moyenne de $29,5^k$ (=59/2) pour extraire la tête.

L'infériorité du procédé (*c*), où le cranioclaste est en rapport avec une des extrémités du diamètre transverse du bassin, est due à ce que le diamètre bimalaire est mis juste en rapport avec le rétrécissement pelvien.

En considérant la conformation de la tête saisie par le cranioclaste, ainsi qu'elle l'était dans l'expérience précédente, nous comprendrons rapidement la raison pour laquelle le procédé Narich-Pugliati est supérieur à celui de Braun.

La tête, en effet, dans ces conditions, offre au plan du détroit supérieur deux diamètres perpendiculaires l'un à l'autre, qui constituent le principal obstacle du passage de la partie fœtale. L'un est le diamètre bimalaire; l'autre, l'inio-nasal auquel vient se joindre l'épaisseur de la branche femelle de l'instrument. Or, dans le procédé de Braun, le diamètre bimalaire est favorablement placé puisqu'il est transversal dans le bassin, tandis que l'inio-nasal est situé défavorablement, il correspond juste au rétrécissement; dans le procédé de Narich-Pugliati ces deux diamètres occupent chacun un des diamètres obliques, et sont, par conséquent, situés aussi heureusement que possible pour la sortie de la tête.

CONCLUSIONS

1° Le cranioclaste étant appliqué sur la voûte du crâne dans la direction de la face, la position à donner au diamètre bimalaire, pour faciliter le passage de la tête à tra-

vers le bassin rétréci dans son diamètre promonto-pubien, est loin d'être indifférente.

2° Le diamètre bimalaire peut être placé :

a. Soit dans le diamètre transverse du bassin (procédé de Braun).
b. — — oblique (procédé de Narich-Pugliati).
c. — — antéro-postérieur.

3° Le plus mauvais de ces procédés est le troisième, et le meilleur le second. Les chiffres qui peuvent, d'après notre expérience, donner la valeur relative pour chacun d'eux sont :

a. Procédé de Braun	20.5
b. Procédé de Narich-Pugliati	13
c. Troisième procédé	29.5

(Ces chiffres représentent l'intensité moyenne des tractions qu'on a été obligé de déployer pour amener la tête dans chacune des différentes positions).

b. — De l'inclinaison de la tête.

Le cône formé par la base du crâne et la face se présentant au détroit supérieur de telle sorte que le diamètre inio-nasal est parallèle au plan de ce détroit, on peut incliner ce cône, soit en abaissant de préférence son sommet ou sa base, soit un de ces côtés, de là trois procédés d'inclinaison auxquels sont applicables les noms de procédés occipital, frontal, temporal, suivant la région que l'on cherche à amener la première.

1° *Procédé occipital.* — Ce procédé a été indiqué par Robert Barnes[1], qui recommande d'appliquer le cranioclaste sur le front dans les cas faciles, ou l'occiput dans les cas difficiles, ou enfin sur la face, après le morcellement de la

1. Index bibliogr., n. 1.

voûte, dans les cas où les autres moyens sont insuffisants, dernière méthode que nous étudierons avec le morcellement.

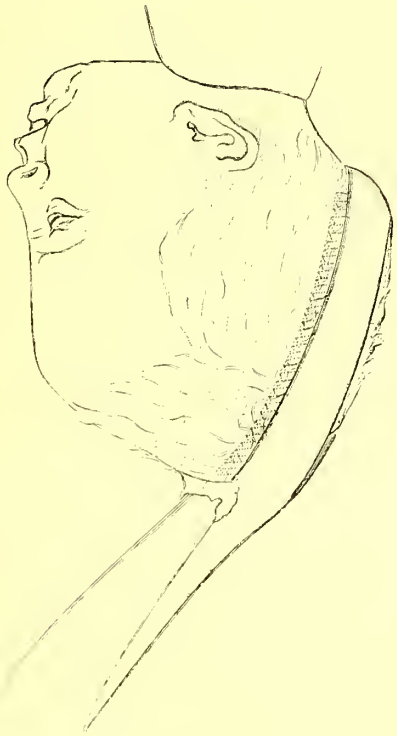

Fig. 33.

Ce procédé consiste à porter le cranioclaste aussi loin que possible sur l'occiput et à saisir la tête d'après la manière indiquée par la figure 33; ceci fait, on abaisse la région occipitale de façon à exagérer la flexion de la tête et à rendre vertical le cône basio-facial.

2° *Procédé temporal.* — Ce procédé a été indiqué par

E.-F. Fabbri[1]. On applique le cranioclaste par la perforation faite sur le pariétal postérieur, d'abord dans la direction de l'occiput, et on amène l'abaissement de l'astérion postérieur par un mouvement de bascule. On fixe ensuite l'instrument dans la direction du frontal, et par le même mouvement de bascule on abaisse à son tour le ptérion postérieur et la tubérosité malaire correspondante. Grâce à cette manœuvre, les diamètres biastérique et bimalaire passent de biais dans les retrécissements et tournent ainsi la difficulté.

Dans d'autres cas beaucoup plus rares, Fabbri, au lieu d'amener l'extrémité postérieure du diamètre de la base, en abaisse l'extrémité antérieure par un mouvement de bascule contraire au précédent[2]. Dans le premier cas, la base commençait par doubler le promontoire; dans le second, c'est le pubis, qu'elle double le premier.

3° *Procédé frontal.* — Ce procédé déjà indiqué par Barnes, a été surtout étudié et appliqué par Braun[3], qui en a fait sa méthode de cranioclasie; aussi croyons-nous sans injustice pouvoir le désigner sous le nom de *procédé de Braun.* Il a été depuis bien analysé par différents auteurs et particulièrement par Pugliati[4].

Il consiste, la perforation étant faite, à repousser l'occiput avec la branche mâle de manière à défléchir la tête et à produire une présentation du front; on applique alors le cranioclaste sur la région frontale; la branche femelle suivant le degré de déflexion de la tête arrive plus ou moins loin sur la partie supérieure de la face, de telle sorte que l'extrémité antérieure de la base du crâne et la partie supérieure de la face sont saisies par l'instrument.

La prise exercée par le cranioclaste dans le procédé fron-

1. Index ibliogr., n. 8, p. 17.
2. Index bibliogr., n. 8, p. 18
3. Index bibliog., n. 3, p. 26
4. Index bibliog., n. 23.

tal est très différente, suivant le degré de déflexion de la tête qu'il a été possible d'obtenir.

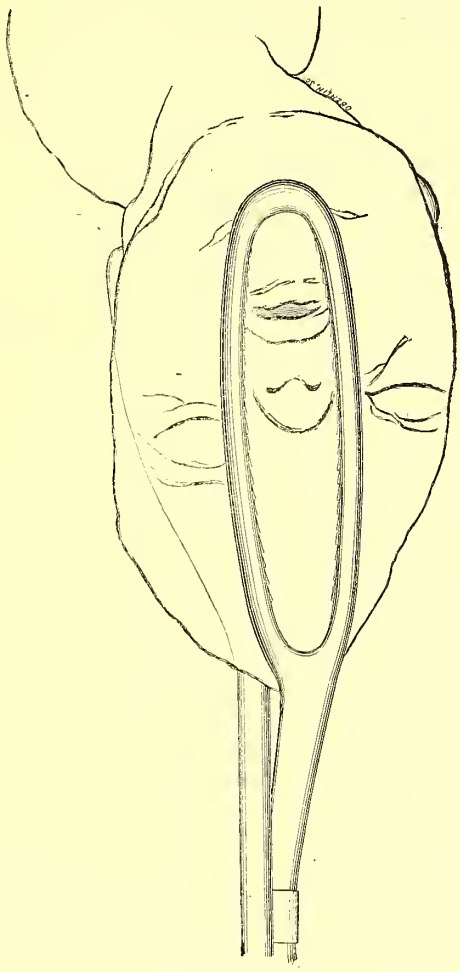

Fig. 34.

Quand la déflexion est bien marquée, l'extrémité de la branche femelle arrivera jusqu'à la bouche et même

jusqu'au menton, ainsi que le représente la figure 34 empruntée au travail de Pugliati. Dans ce cas, la prise du cranioclaste est aussi favorable que possible, la branche mâle appliquée sur la partie supérieure de l'apophyse basi-

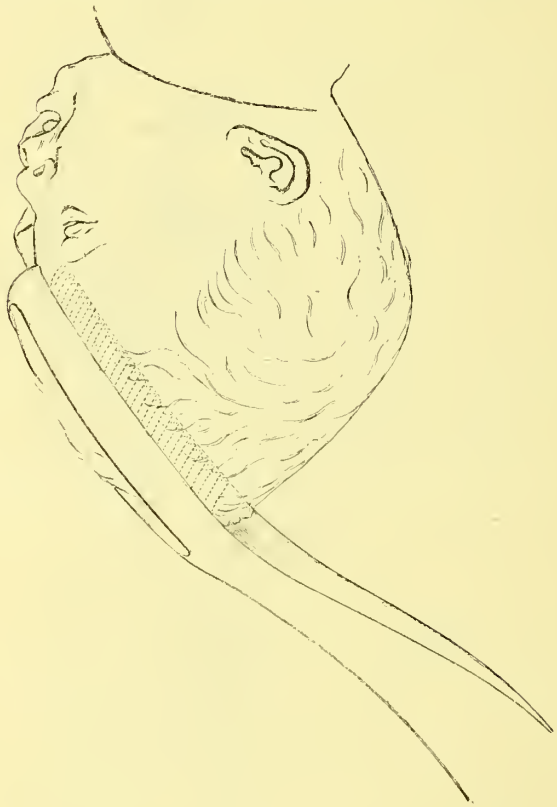

Fig. 35.

laire, et la selle turcique broie assez complètement la base du crâne. Toutefois ce n'est là qu'une exception.

Quand, au contraire, la déflexion est nulle ou très peu marquée l'extrémité de la branche femelle n'arrive qu'à la

racine du nez ou dans son voisinage, ainsi que le montre la figure 35.

Dans ce dernier cas la face et la base du crâne ne sont en aucune façon atteintes par les mors de l'instrument.

Entre ces deux types de prise exercée par le cranioclaste dans le procédé frontal, l'un des plus favorables, l'autre, au contraire, très défavorable, se place toute une série d'intermédiaires, où l'extrémité de la branche femelle correspond à un point variable entre la racine du nez et le menton. Ces différents cas concordent avec ce qu'on observe le plus souvent dans les différentes applications du cranioclaste. La tête, ainsi pincée, est extraite en deux temps : dans le premier on abaisse la face qui descend perpendiculairement au plan du détroit supérieur, puis il reste à entraîner la base. Dans ce but on relève l'instrument, la face, de verticale, devient horizontale, et la base prend à son tour une direction verticale, qui facilite son passage à travers le rétrécissement pelvien.

Tel est du moins le mécanisme indiqué par Pugliati dans son travail. Le fait est exact, alors que la prise est favorable. Quand, ainsi que le représente la figure 34, l'extrémité de la branche femelle arrive au menton. La face, en pareil cas, très complètement saisie, peut être amenée la première, puis la base extraite, après avoir fait exécuter un mouvement de bascule à l'instrument. Mais il en est autrement dans les cas où la prise est défavorable, comme celle qui est représentée figure 35. Il est alors impossible d'amener la face avant la base du crâne ; les deux parties s'engagent simultanément dans le bassin et franchissent ensemble le rétrécissement.

Par conséquent, *quand la prise est favorable*, on abaisse d'abord la face ; puis, lorsqu'elle a franchi le rétrécissement, on peut faire passer la base par un mouvement de bascule ; mais *quand la prise est défavorable*, la face ne peut être être extraite avant la base, ces deux parties traversent le

rétrécissement en même temps ; il n'y a pas lieu ici d'exécuter le mouvement de bascule.

Comparaison des différents procédés d'inclinaison de la tête.

Pour comparer les différents procédés d'inclinaison céphalique dont il vient d'être question, nous avons institué les deux expériences suivantes :

1re Expérience (n° 16). — *Tête, diamètre bimalaire* 73mm. — *Bassin de bronze, rétrécissement de* 45mm. — *Le bassin n'est pas fixé à l'aide de la vis, destinée à le maintenir fermé.* — *Comparaison des différents procédés d'inclinaison occipitale, temporale ou frontale.*

Tête fœtale :

Diamètre inio-nasal	109mm
— bipariétal	94
— bimalaire	73
— biasterique	74
— mento-nasal	45

Bassin de bronze. — Rétrécissement antéro-postérieur de 45mm. La tête est placée en O I G T.

Le bassin de bronze n'est pas fixé ; la vis latérale est laissée libre, de telle sorte que, sous l'influence de la pression exercée par le passage de la tête, il peut s'ouvrir. En mesurant ainsi le degré d'ouverture obtenu avec l'emploi de chaque procédé, on peut établir entre eux une comparaison. Celui qui nécessitera le plus faible écartement, sera nécessairement le meilleur, et inversement.

On pourra objecter à cette expérience que la tête, à la dernière extraction, se trouve dans d'autres conditions qu'à la première, qu'elle est devenue plus molle, plus souple. Nous ferons remarquer que dans les premières tentatives la tête a été simplement saisie, non broyée ; que les tractions ont toujours été faibles et ont, par conséquent, peu modifié sa solidité et sa résistance.

La perforation est pratiquée au niveau de la partie moyenne

de la suture sagittale avec le perforateur alésoir — une grande partie de la substance cérébrale est évacuée artificiellement.

A. *Procédé occipital.* — Le cranioclaste de Braun est appliqué dans la direction de l'occiput, et en serrant simplement les manches avec la main, on attire la tête au dehors en la plaçant de telle sorte que le diamètre bimalaire est mis dans le diamètre oblique gauche. L'ouverture du bassin nécessitée pour l'extraction est de 82^{mm}.

B. *Procédé temporal.* — La tête est replacée au détroit supérieur en OIGT. Le craniolaste est d'abord dirigé vers la suture pariéto-occipitale située en arrière, puis, après quelques tractions, il est désarticulé, enlevé et réappliqué au niveau de la suture temporo-frontale postérieurement placée. La tête est alors attirée en bas, en relevant les manches du craniolaste, de manière à incliner la base en arrière et à la faire passer de biais. L'ouverture du bassin nécessitée par l'extraction est de 75^{mm}.

C. *Procédé frontal.* — (OIG — P) le craniolaste est fixé sur la suture sagittale. On imprime à la tête 1/8 de tour vers le sacrum, de manière à placer le diamètre bimalaire dans le diamètre oblique droit. L'extraction est faite avec une ouverture du bassin de 61^{mm}.

Déductions. — 1° Le procédé d'inclinaison le plus défavorable à l'extraction de la tête est l'occipital, c'est-à-dire celui qui consiste à appliquer le cranioclaste sur l'occiput pour abaisser la première cette partie fœtale.

2° Le procédé temporal, plus favorable que le précédent, l'est moins que le frontal.

3° Le procédé frontal est le meilleur des trois modes d'inclinaison.

4° Les chiffres représentant les difficultés relatives offertes pour l'extraction, sont, d'après l'expérience précédente :

Procédé occipital	82
— temporal	75
— frontal	61

2e Expérience (n° 17). — *Tête, diamètre bimalaire de* 72mm. — *Bassin rétréci à* 45, *non maintenu fermé à l'aide de la vis latérale. — Comparaison des procédés d'inclinaison frontale, temporale et occipitale.*

Tête fœtale :

Diamétre	inio-nasal	112mm
—	bimalaire	72
—	bipariétal	89
—	biastérique	73
—	mento-nasal	42

Bassin en bronze. Rétrécissement à 45mm. — La vis latérale n'est pas appliquée. Le bassin est donc libre de s'ouvrir sous l'influence des pressions exercées par la tête à son passage.

Sommet en OIGT.

La perforation est faite sur le pariétal antérieur, au voisinage de la suture sagittale, à l'aide de l'instrument de Blot, qui, grâce au mouvement de rotation qu'on lui imprime, donne une ouverture circulaire à bords très réguliers.

Nous nous servons de notre petit cranioclaste (v. fig. 42, p. 62) pour comparer les différents procédés d'inclinaison.

A. *Procédé frontal.* — Le cranioclaste est appliqué dans la direction de la suture sagittale. L'extrémité de la branche femelle arrive à la racine du nez. La tête est attirée au dehors en imprimant à l'instrument un léger mouvement de rotation en arrière, qui le met en rapport avec la symphyse sacro-iliaque correspondante et place le diamètre bimalaire dans le diamètre oblique droit. L'ouverture produite par cette extraction est aux deux points de la crête iliaque, où le bassin se trouve sectionné, de 92mm.

B. *Procédé temporal.* — Sommet en OIGT. Nous mettons d'abord notre petit cranioclaste sur la suture pariéto-occipitale postérieure et faisons quelques tractions pour engager cette partie de la tête et incliner la base en arrière. L'instrument est ensuite fixé sur la suture frontale correspondante, et le fœtus est extrait en combinant aux tractions un mouvement de bascule qui élève les manches, abaisse l'extrémité des cuillers

et incline par conséquent la base en arrière. — L'ouverture du bassin nécessitée pour l'extraction est de 102^{mm}.

C. *Procédé occipital.* — OIGT. L'occiput est saisi avec notre petit cranioclaste. Des tractions sont faites directement en bas. La tête est tournée de telle sorte que le diamètre biastérique, puis le bimalaire, se dégagent, suivant un des diamètres obliques du bassin. L'ouverture nécessitée pour cette extraction a été de 106^{mm}.

Déductions. — 1° La facilité relative d'extraction avec les différents procédés d'inclinaison est représentée par les chiffres suivants :

Procédé frontal	92
— temporal	102
— occipital	106

2° En joignant ces chiffres à ceux de l'expérience précédente où les différents procédés ont été essayés dans un ordre inverse, on obtient les totaux suivants :

Procédé frontal	92 + 61 = 153
— temporal	102 + 75 = 177
— occipital	106 + 82 = 188

3°. En prenant la moyenne des totaux précédents on obtient pour le :

Procédé frontal	76.5
— temporal	88.5
— occipital	94

chiffres donnant la mesure relative de la difficulté présentée par chaque méthode, et qui montrent que le procédé frontal est le meilleur, et que, par contre, l'occipital est le plus mauvais.

CONCLUSIONS DE CES DEUX EXPÉRIENCES

1° Le procédé d'inclinaison occipitale, qui consiste à attirer l'occiput le premier (la face venant par là même la dernière), est le plus mauvais, et cela pour deux raisons : la première est que la prise fournie par l'occiput est moins solide que celle obtenue dans les deux autres procédés; la seconde provient de ce que la face et le cou sont obligés de franchir simultanément le canal pelvien.

2° Le procédé d'inclinaison temporale est préférable au précédent ; néanmoins il est inférieur à celui d'inclinaison frontale, parce qu'il exige deux applications successives du cranioclaste, et que l'expérience précédente nous a montré que pour amener la tête il nécessitait une plus grande ouverture du bassin de bronze [1].

3° Le meilleur procédé est, par conséquent, celui d'inclinaison frontale; il fournit une prise solide au cranioclaste; il permet dans les cas favorables, d'extraire successivement la face et la base du crâne en les plaçant obliquement ou verticalement au niveau du détroit supérieur rétréci. Dans les cas défavorables, quoique la base et la face soient obligées de franchir simultanément le rétrécissement, la sortie se fera plus facilement qu'avec les procédés temporal ou occipital.

On a fait une objection au procédé de Braun ; on a dit que si, en cherchant à appliquer le cranioclaste sur le front et la face, suivant ce procédé, au lieu de le diriger vers la ligne médiane, on le met sur l'une des tubérosités malaires, aussitôt qu'on tire, la tête s'incline en tournant autour du diamètre inio-nasal, de même que dans le procédé de Fabbri.

C'est ce mode d'action du cranioclaste, alors qu'il est

1. Telle n'est pas l'opinion de Nicola (Index bibliog., n. 20) qui, d'après ses expériences, conclut à la supériorité du procédé de Fabbri, sur celui de Braun.

appliqué sur une des tubérosités malaires, qui avait fait écrire à Nicola[1] que Braun, dans son procédé, agissait avec le cranioclaste, non en inclinant la tête autour du diamètre transverse de la base, mais de son diamètre antéro-postérieur. Inconsciemment l'accoucheur allemand appliquait le procédé de Fabbri.

L'opinion de Nicola est juste; alors en effet que le cranioclaste n'est pas appliqué directement sur la partie médiane de la face, mais bien sur l'une des tubérosités malaires; dans ce cas il se fait une combinaison des deux procédés de Braun et de Fabbri, c'est-à-dire que la tête est défléchie en même temps qu'elle est inclinée latéralement. Mais quand la branche femelle correspond bien au nez ou à la bouche, il ne se produit pas la moindre inclinaison latérale.

Limite d'action du cranioclaste agissant comme instrument d'inclinaison de la base du crâne et de la face

a. Procédé occipital. — Ce procédé, vu les résultats relativement peu favorables qu'il fournit, a été peu étudié. Aussi les différents auteurs qui se sont occupés de la question n'ont pas cherché à fixer sa limite d'action.

b. Procédé temporal. — Cuzzi[2] a fait six expériences pour déterminer la disproportion entre la base et le rétrécissement que le cranioclaste employé d'après la méthode de Fabbri était susceptible de vaincre, et il a admis comme chiffre maximum 15^{mm} de différence entre le diamètre bimastoïdien et le diamètre rétréci du bassin.

(Cet auteur donne au diamètre bimastoïdien une longueur moyenne de 75^{mm}.)

Par ce procédé on peut donc espérer faire passer une tête à terme par un bassin mesurant 60^{mm} comme diamètre minimum.

1. Index bibliog., n. 20.
2. Index bibliog., n. 9, p. 24.

Les résultats obtenus par Pugliati[1] sont absolument identiques.

c. Procédé frontal. — La limite inférieure du rétrécissement dans lequel on pourrait réussir avec ce procédé, serait, en consultant les résultats cliniques, 54^{mm} d'après Rokitansky[2], 40^{mm} d'après Fritsch[3] (alors, naturellement qu'il s'agit d'enfants à terme).

Pugliati[4] dans une série d'expériences faites avec beaucoup de soin, a aussi essayé de déterminer le degré de disproportion entre la base du crâne et le rétrécissement pelvien, qu'on pouvait vaincre de la sorte, et il est arrivé au chiffre de 30^{mm}. Par conséquent, une tête à terme, c'est-à-dire dont le diamètre bimastoïdien mesure 75^{mm} (chiffre donné par l'auteur), pourra passer, grâce au procédé de Braun, dans un bassin dont le diamètre minimum mesure 45^{mm}.

Les chiffres donnés par Pugliati sont d'ailleurs semblables, qu'il s'agisse de l'application sur le sommet d'après le procédé frontal, ou de l'application sur la face. Dans les deux cas ses expériences le conduisent à admettre la même limite à l'action efficace du cranioclaste : possibilité de vaincre 30^{mm} de disproportion entre le diamètre bimastoïdien et le rétrécissement; possibilité de faire passer une tête à terme à travers un bassin de 45^{mm} dans son diamètre minimum.

Pour élucider cette question et apprécier les divers chiffres que nous venons de mentionner, nous avons fait les cinq expériences suivantes :

1re Expérience (n° 18.) — *Tête fœtale, diamètre bimalaire* 77^{mm}. — *Perforation vers la partie antérieure de la suture*

1. Index bibliog., n. 23, p. 174.
2. Index bibliog., n. 26, p. 268.
3. Index bibliog., n. 9, p. 877.
4. Index bibliog., n. 32, p. 186.

sagittale. — Un certain degré de déflexion de la tête est facilement obtenu; application du cranioclaste d'après le procédé frontal. — Extraction de la tête à travers un rétrécissement de 70^{mm}.

Tête fœtale. L'enfant a vécu une dizaine de jours. — La tête est très dure.

Diamètre	inio-nasal	113^{mm}
—	bipariétal	99
—	biastérique	80
—	bimalaire	77
—	mento-nasal	46

Le bassin de bronze est rétréci à 45^{mm}.

Sommet en OIGT.

Perforation au niveau de la suture sagittale à 2 cent. environ en arrière du bregma, à l'aide de l'instrument de Blot.

La branche mâle du cranioclaste de Braun est introduite dans la cavité cranienne et poussée dans la direction de l'occiput, de manière à produire la déflexion de la tête; un certain degré d'extension s'obtient assez facilement, et la branche femelle, appliquée sur la face, arrive par son extrémité jusqu'au niveau du menton.

En serrant le crianioclaste, la déflexion de la tête s'accentue de telle sorte que la branche externe, conservant sa même position sur la face, la branche interne, au contraire, repousse la base devant elle, tout en raclant sa surface.

Le résultat est que l'instrument étant complètement serré, la branche femelle arrive jusqu'au menton, tandis que la branche interne, ainsi qu'on peut s'en assurer par le toucher intra-cranien, n'atteint qu'à peine la selle turcique. La base qu'on pourrait croire brisée n'est en somme atteinte que dans une très petite étendue.

Le cranioclaste étant ainsi fixé, nous essayons de faire l'extraction en plaçant le diamètre bimalaire dans l'oblique droit du bassin; avec un rétrécissement de 45^{mm}, il est impossible de faire passer la tête, et pour arriver à l'extraire, il faut un diamètre antéro-postérieur de 70^{mm}.

Déductions. — 1° Dans certains cas favorables, par le pro-

cédé d'inclinaison frontale, la branche externe du cranioclaste pourra arriver jusqu'au menton; mais, malgré cette situation de l'instrument, le broiement ne sera pas complet, parce que la branche interne glisse sur la base, et ne vient en accrocher que la partie antérieure, située en avant de la selle turcique.

2° La disproportion qu'on a pu vaincre dans le cas actuel entre le diamètre bimalaire et le rétrécissement, a été de 7^{mm}.

2e Expérience (n° 19). — *Tête fœtale. Diamètre bimalaire* 74^{mm}. *Perforation vers la partie postérieure de la suture sagittale. — Déflexion de la tête impossible. — Application du cranioclaste, suivant le procédé frontal. — Extraction à travers un rétrécissement de* 70^{mm}.

Tête fœtale résistante : L'enfant a vécu une huitaine de jours.

Diamètre inio-nasal	116^{mm}
— bipariétal	98
— bimalaire	74
— biastérique	78
— mento-nasal	46

Le bassin de bronze est rétréci à 60^{mm}.

La tête est placée en OIGT.

Perforation au niveau de la suture sagittale à $0^{m},01$ environ en avant du lambda. La perforation est faite à l'aide de l'instrument de Blot.

La branche mâle du cranioclaste est introduite dans la cavité cranienne. C'est en vain qu'en repoussant l'occiput nous essayons de produire la déflexion, nous n'obtenons qu'un très faible mouvement dans ce sens.

La branche femelle ayant été appliquée sur la face, son extrémité arrive sur la partie moyenne du nez. En serrant l'instrument, la légère déflexion, qu'on avait pu obtenir, est corrigée, de sorte que la tête se trouve placée dans la même position qu'au début de l'expérience.

Le cranioclaste étant fixé dans cette situation n'atteint que

la voûte du crâne; par son extrémité il arrive au contact de l'ethmoïde et de la voûte orbitaire. Le sommet de la branche femelle correspond à la racine du nez.

L'extraction ici peut se faire en plaçant le diamètre bimalaire dans le diamètre oblique droit du bassin (le rétrécissement du diamètre promonto-pubien étant de 60^{mm}). Elle ne devient possible qu'en élargissant ce diamètre à 70^{mm}.

Déductions. — 1° Quand la perforation de la voûte cranienne siège au voisinage de la région occipitale, la déflexion de la tête sera difficile à obtenir, ou celle qu'on pourra produire sera corrigée alors qu'on serrera les branches de l'instrument.

2° Dans ces conditions, le cranioclaste n'atteindra pas la base du crâne, et n'aura prise que sur la voûte.

3° La disproportion entre le rétrécissement pelvien et le diamètre bimalaire, qu'on a vaincue dans le cas précédent, n'a été que de 4^{mm}.

3e Expérience (n° 20). — *Tête fœtale, diamètre bimalaire* 61^{mm}. — *Perforation de la voûte à la partie antérieure de la suture sagittale. On obtient une déflexion assez marquée de la tête à l'aide de la branche interne du cranioclaste. — Le cranioclaste ayant été serré, la branche externe est placée de telle sorte que son extrémité arrive au niveau de la bouche, et la branche interne est peu éloignée du trou occipital. — Extraction à travers un rétrécissement de* 45^{mm}, *puis de* 40^{mm}.

Tête fœtale :

Diamètre inio-nasal	105^{mm}
— bipariétal	83
— bimalaire	61
— biastérique	66
— mento-nasal	43

Bassin de bronze, rétréci à 45^{mm}.

Perforation de la voûte au niveau de la suture sagittale à sa partie antérieure.

La tête est placée en O I G T. Introduction de la branche mâle du cranioclaste de Braun, dans l'intérieur du crâne, — légère déflexion obtenue en repoussant l'occiput.

La branche femelle est appliquée sur la face, puis articulée avec la précédente.

L'extrémité de la branche femelle arrive au niveau de la bouche.

Le cranioclaste est serré. Le broiement de la base se fait dans de bonnes conditions. En introduisant le doigt dans la cavité cranienne, on sent que la partie terminale de la branche mâle est peu éloignée du trou occipital, et qu'elle appuie sur la partie supérieure de l'apophyse basilaire ainsi que sur la selle turcique.

L'extraction se fait sans difficulté à travers le bassin présentant 45^{mm} dans le diamètre promonto-pubien. On a soin de placer le diamètre bimalaire en rapport avec le diamètre oblique droit du bassin.

Puis sans enlever le cranioclaste, on remet la tête au détroit supérieur. — Le rétrécissement est porté à 40^{mm} et l'extraction est obtenue de nouveau sans difficulté en dirigeant le diamètre bimalaire en rapport avec le diamètre oblique droit du bassin.

Déductions. — 1° Dans les cas où la tête est petite et que la perforation siège à la partie antérieure de la voûte, le cranioclaste peut être appliqué de telle sorte, qu'après légère déflexion de l'extrémité céphalique, il pince la base cranienne, de l'apophyse basilaire à la partie supérieure de la bouche.

2° La tête, ayant été saisie comme dans l'expérience précédente, il a été possible de lui faire franchir (diamètre bimalaire 61) un rétrécissement de 40 millimètres, et par conséquent de vaincre une disproportion de 21 millimètres entre les diamètres bimalaire et promonto pubien minimum.

4e Expérience (n° 21). — *Tête fœtale, diamètre bimalaire* 58^{mm}. — *Application du cranioclaste du côté de la face, après avoir essayé de défléchir la tête, mais sans résultat bien marqué.* —

Le cranioclaste ne saisit pas la base du crâne. — Extraction à travers un rétrécissement pelvien de 40mm.

Tête fœtale :

Diamètre	inio-nasal	97mm
—	bipariétal	80
—	bimalaire	58
—	biastérique	61
—	mento-nasal	40

Bassin de bronze rétréci à 40mm.

Perforation de la suture sagittale dans sa partie moyenne.

Sommet en O I G T.

Essai de déflexion avec la branche mâle de l'instrument, n'amenant qu'un faible résultat.

Application du cranioclaste ; la branche femelle atteint la racine du nez ; la branche mâle correspond par son sommet environ à l'apophyse crista-galli.

La tête attirée dans ces conditions, le diamètre bimalaire étant placé dans le diamètre oblique droit du bassin, passe sans difficulté à travers le rétrécissement de 40mm.

Dans son mouvement de descente, la face s'abaisse plus rapidement que l'occiput, de telle sorte que c'est bien la région frontale qui arrive la première.

Déductions. — 1° Avec une tête fœtale petite, et une perforation siégeant vers la partie moyenne de la suture sagittale, on ne peut obtenir qu'un léger degré de déflexion, qui ne permet pas au cranioclaste, appliqué du côté de la face, d'atteindre la base du crâne, mais simplement d'arriver par son extrémité au niveau de la racine du nez.

2° La tête étant saisie ainsi qu'il vient d'être indiqué, il a été possible, dans le cas précédent, de pratiquer l'extraction dans un bassin de 40 millimètres, c'est-à-dire de vaincre entre le diamètre bimalaire et le rétrécissement une disproportion de 18 millimètres.

5e Expérience (n° 22). — *Tête fœtale, diamètre bimalaire* 59mm.

— *Bassin de bronze rétréci antéro-postérieurement à* 45mm. — *La tête est successivement perforée au niveau du lambda et du bregma pour étudier* (A) *si, dans le premier cas, l'inclinaison frontale* (B), *si, dans le second, l'inclinaison occipitale sont possibles. — Conclusions négatives.*

Tête fœtale :

Diamètre	inio-nasal	98mm
—	bipariétal	80
—	bimalaire	59
—	biastérique	61
—	mento-nasal	40

Bassin de bronze rétréci à 45mm.

A. Perforation à l'aide de l'instrument de Blot au niveau du lambda.

La branche mâle du cranioclaste est introduite dans l'ouverture ; essayant à ce moment de produire la déflexion de la tête en repoussant l'occiput, nous ne pouvons y parvenir.

La branche femelle est alors appliquée dans la direction de la face, et l'instrument étant serré dans cette position, on voit que le résultat est loin de produire l'inclinaison frontale, d'amener l'occipitale. En effet, la suture sagittale étant pincée entre les mors du cranioclaste, le front se relève, et l'occiput s'abaisse.

Avec la perforation siégeant au niveau du lambda, quelle que soit la direction donnée au cranioclaste, il est impossible de produire l'inclinaison frontale.

B. La même tête est perforée au niveau du bregma et, après avoir essayé de repousser la région frontale avec la branche mâle introduite dans le crâne, le cranioclaste est appliqué dans la direction de l'occiput. — C'est l'expérience opposée à la précédente ; on tente d'amener la partie postérieure de la tête en dirigeant le cranioclaste vers la région antérieure. L'instrument, étant placé ainsi qu'il vient d'être dit, l'extrémité des cuillers arrivant à la pointe de l'occiput, c'est le front et la face qu'on abaisse tout en relevant la région occipitale.

Déductions. — 1° Pour que le procédé d'inclinaison frontale soit possible, il faut que la perforation siège en un point

intermédiaire entre le lambda et la racine du nez. — Si elle est pratiquée au niveau du lambda même, il est peu probable qu'on puisse exécuter l'inclinaison frontale, et le cranioclaste appliqué dans la direction de la face, loin de l'abaisser, la relèvera, faisant par là même descendre la région occipitale.

2° Pour que le procédé d'inclinaison occipitale soit possible, il faut que la perforation siège en un point situé entre le bregma et l'inion. — Si l'ouverture est faite au niveau du bregma ou sur le front, le procédé d'inclinaison occipitale ne pourra vraisemblablement pas être exécuté, et le cranioclaste dirigé dans ces conditions vers le lambda, abaissera le front et la face, tandis qu'il relèvera la région occipitale.

CONCLUSIONS DES CINQ EXPÉRIENCES PRÉCÉDENTES

1° La prise opérée par le cranioclaste dans le procédé d'inclinaison frontale variera beaucoup :

a. *Suivant le siège de la perforation.* — Quand la perforation est faite au niveau du lambda, l'inclinaison frontale sera impossible à exécuter, de même que l'inclinaison occipitale ne peut être observée quand l'ouverture est pratiquée dans le bregma. — Quand la perforation siège en un point variable situé entre le lambda et la partie antérieure de la tête, la prise sur le front sera d'autant meilleure que la solution de continuité se rapprochera davantage de la face. — Plus l'orifice sera voisin de la face, plus la déflexion de cette région, à l'aide de la branche mâle du cranioclaste, sera facile à obtenir et à rendre complète.

b. *Suivant le degré de développement de la tête.* — Si la tête est volumineuse, dure, la branche mâle glissera plus facilement sur la base sans la briser. — Si, au contraire, elle est peu développée, comme, par exemple, chez un enfant

avant terme, la prise sera bien meilleure, et le cranioclaste deviendra susceptible de broyer assez complètement la base du crâne de l'apophyse basilaire dans la direction du maxillaire supérieur.

2° Plus l'inclinaison frontale sera accentuée, et par là même plus la base du crâne sera atteinte et broyée par le cranioclaste, plus l'extraction deviendra facile. — En effet, en consultant les résultats obtenus dans les quatre premières expériences, on voit que, dans le premier cas, et le troisième, où la base a été plus ou moins broyée, on a pu vaincre une disproportion de 7 et de 21 millimètres entre le diamètre bimalaire et le rétrécissement pelvien ; tandis que dans le second et le quatrième, où la voûte seule avait été saisie, la disproportion vaincue n'a été que de 4 et de 18 millimètres.

3° Toutes les fois que, dans le procédé frontal, le cranioclaste étant complètement serré, l'extrémité de la branche femelle arrive au niveau de la bouche, il ne s'ensuit pas que l'apophyse basilaire et la selle turcique soient comprimées et broyées par la branche mâle. Ce résultat ne sera obtenu ordinairement que lorsque la tête est petite et peu ossifiée, sinon la branche mâle glisse sur les différentes saillies de la base, en se rapprochant de la branche femelle ; elle repousse le squelette qui lui fait obstacle, exagère par ce moyen la déflexion de la tête, mais ne broie pas les os au contact desquels elle se trouve.

4° La souplesse de la tête constitue un élément bien important pour le succès de l'extraction par le cranioclaste. Aussitôt que l'extrémité cephalique devient dure, rigide, qu'elle est très ossifiée, les résultats obtenus avec cet instrument sont très rapidement moins favorables. Aussi, dans les deux premières expériences, où les enfants employés avaient vécu quelques jours, il a été possible de ne vaincre qu'une disproportion de 7 et 4 millimètres entre le diamètre bimalaire et le rétrécissement pelvien, tandis que dans les deux der-

nières la disproportion surmontée a été de 21 et 18 millimètres.

5° En prenant comme mesure moyenne du diamètre bimalaire 70^{mm}, on voit qu'avec le cranioclaste de Braun, appliqué d'après le procédé frontal, il faudra, pour permettre l'extraction d'un enfant à terme, un bassin mesurant dans son diamètre promonto-pubien rétréci 49^{mm} dans les cas favorables, et 66^{mm} dans les cas défavorables. — C'est ce qui ressort de nos expériences, où dans le cas le plus propice on a pu vaincre une disproportion de 21^{mm} entre le diamètre bimalaire et le rétrécissement, et au contraire dans le moins facile une disproportion de 4^{mm} seulement.

Le chiffre de 54^{mm} représentant le degré de rétrécissement que Rokitansky[1] assigne comme limite d'action du cranioclaste est d'accord avec nos expériences, mais ceux de 45 (Pugliati[2]) et de 40 (Fritsch[3]) nous semblent exagérés et portent l'efficacité de l'instrument au delà de son degré réel. — De pareils chiffres ne peuvent avoir trait qu'à des exceptions.

c. Transformation de la présentation du sommet en présentation de la face.

La plupart des auteurs s'accordent pour admettre que le meilleur mode d'application du cranioclaste est celui qui se fait sur la face ; c'est dans ce cas où la prise est la plus heureuse et où on peut vaincre le plus facilement l'obstacle apporté par le rétrécissement (Mangiagalli, Negri, Bergesio, Braun, Barnes, etc.).

Telle n'est pas cependant l'opinion de Pugliati, qui conclut d'après des expériences que la limite d'emploi du cranioclaste est la même pour la présentation de la face, et pour

1. Index bibliog., n° 26, p. 268.
2. Index bibliog., n° 23, p. 226.
3. Index bibliog., n° 9, p. 877.

celle du sommet, alors qu'on emploie le procédé frontal.

D'après le résultat de nos expériences, il y aurait avantage très réel à transformer le sommet en face, au point de vue de l'application du cranioclaste, puisque, avec une présentation de la face, il est possible, avec le cranioclaste, d'extraire une tête d'enfant à terme à travers un rétrécissement de 35^{mm} comme minimum, tandis qu'avec le sommet il faut 55^{mm} environ.

Quoi qu'il en soit, différents procédés ont été proposés pour obtenir cette transformation. On se sert dans ce but tantôt du doigt (Pugliati), tantôt du cranioclaste lui-même (Braun, Narich, Cuzzi), tantôt d'un instrument autre que le cranioclaste (Hicks, Auvard).

1° *Procédé de Pugliati*[1]. — La perforation de la tête étant faite, Pugliati introduit dans l'orifice pratiqué un ou deux doigts, suivant les dimensions de l'ouverture; puis, prenant point d'appui sur le bord de la perforation, il repousse la tête du côté de l'occiput pour amener la déflexion de l'extrémité céphalique.

2° *Procédé de Braun.* — La branche mâle du cranioclaste étant introduite dans le crâne perforé, Braun en dirige l'extrémité vers l'occiput, puis exerçant avec cette branche des pressions du côté de cet os, il agit sur l'extrémité postérieure du bras du levier constitué par la base; il en fait remonter l'extrémité occipitale et abaisse par là même l'extrémité faciale.

Braun[2] et Rokitansky[3] ne sont pas très explicites sur les résultats qu'on obtient avec cette méthode, ils disent la réduction possible par ce moyen, ils disent bien l'obtenir de temps en temps, mais ils ne donnent pas la proportion des succès; aussi très vraisemblablement n'est-ce pas une présentation de la face qu'ils arrivent à produire le plus sou-

1. Index bibliog., n° 23, p. 226.
2. Index bibliog., n° 3.
3. Index bibliog., n° 26.

vent, mais une présentation du front; ils appliquent en somme le cranioclaste, non directement sur la face, mais sur le sommet, d'après le procédé frontal, en empiétant plus ou moins sur la face.

Telle a été aussi l'impression faite à Nicola[1] par la lecture des travaux allemands sur ce sujet. Cet auteur considère d'ailleurs cette transformation en présentation de la face comme impossible par le procédé de Braun.

Autre est l'avis de Negri[2], Bergesio[3] qui, ayant étudié la question, surtout au point de vue expérimental, se déclarent partisans de la méthode de Braun.

Narich[4], lui fait avec raison, l'objection suivante : quand la perforation siège non loin de la région occipitale, à mesure qu'on serre le cranioclaste, la déflexion qu'on avait obtenue est détruite ; car la branche mâle appuyant maintenant sur l'ouverture cranienne reproduit la flexion céphalique. C'est le même phénomène que nous avons vu se produire dans l'expérience n° 19.

3° *Procédé de Narich.* — Narich[5], dans sa thèse, indique le procédé suivant : on introduit sur la face la branche femelle du cranioclaste tenue par une main. L'autre main est introduite dans les parties génitales au-dessus de la mortaise de la branche appliquée ; on fait alors exécuter un mouvement combiné de traction et de levier, mouvement en vertu duquel le menton s'abaisse, tandis que la région occipitale et le vertex glissent en remontant en sens inverse.

Dans le procédé en question la perforation est faite au niveau de la glabelle, et seulement après la transformation de la présentation, ou du moins tel est le mode d'agir de Narich.

4° *Procédé de Cuzzi*[6]. — Cuzzi ne croit la transformation

1. Index bibliog., n° 20, p. 449.
2. Index bibliog., n° 19.
3. Index bibliog., n° 2.
4. Index bibliog., n° 17, p. 37.
5. Index bibliog., n° 23, p. 78.
6. Index bibliog., n° 6, p. 14.

en présentation de la face possible qu'à l'aide de deux applications de cranioclaste; la première faite sur le front dans le but d'abaisser la face, de l'amener plus ou moins complètement dans l'aire du détroit supérieur; la seconde application du cranioclaste a lieu sur la face.

5° *Procédé de Braxton Hicks*[1]. — Braxton Hicks, pour amener la face, se sert d'un petit crochet mousse qu'il introduit dans un orbite. L'auteur n'a préconisé l'emploi de ce moyen qu'après l'ablation de la voûte cranienne. Mais il est évident qu'on pourrait aussi s'en servir, alors que la voûte n'est pas enlevée, et en allant avec un crochet saisir l'orbite ou le menton, il serait possible de défléchir la tête et de produire une présentation de la face.

6° *Procédé du passe-lacs.* — Cherchant le meilleur moyen de défléchir la tête, nous avons pensé que le plus certain et en même temps le moins dangereux, consisterait à passer un lien quelconque pénétrant par le crâne, sortant sous le menton, contournant le maxillaire inférieur, et venant se rendre au dehors en passant devant la face.

Ce lien, supposons un cordon ou un lacs, arrêté dans la cavité cranienne par un obstacle quelconque fixé sur son trajet, pourrait, par des tractions exercées sur son autre chef, amener facilement et fatalement la déflexion de la tête.

Quelques expériences, faites dans ce sens, prouvèrent la chose possible; mais l'instrument nécessaire pour poser le lacs en question nous faisait défaut; nous n'en connaissions aucun dans l'arsenal obstétrical répondant au but désiré, aussi nous avons prié M. Mathieu de vouloir bien nous construire un passe-lacs dont voici la description.

Description de l'instrument. — Le passe-lacs rappelle par sa forme le transforateur d'Hubert (de Louvain), mais avec des dimensions et proportions beaucoup plus faibles.

1. Index bibliog., n° 1, p. 283.

La branche recourbée ou externe présente à son extrémité,

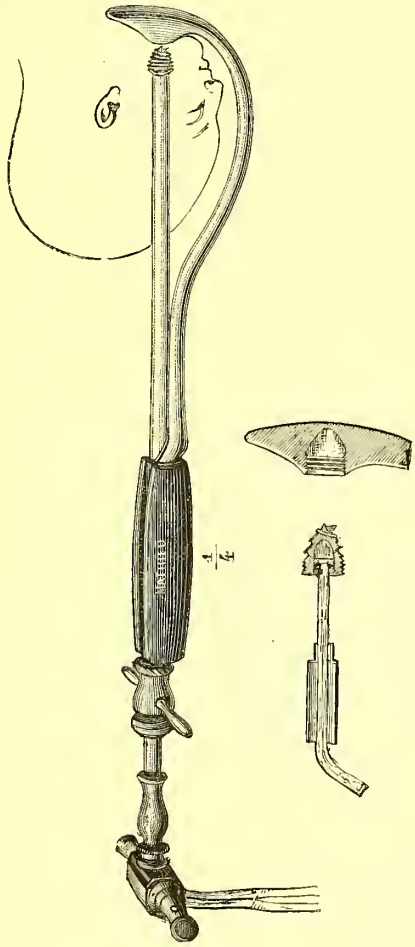

Fig. 36.

du côté de la concavité, une petite cavité dans laquelle est creusée un pas de vis.

La branche droite ou interne, percée d'un canal dans

toute sa longueur, est munie à son extrémité d'un tire-fond mobile, auquel on peut attacher un lacs, et qui, par un mou-

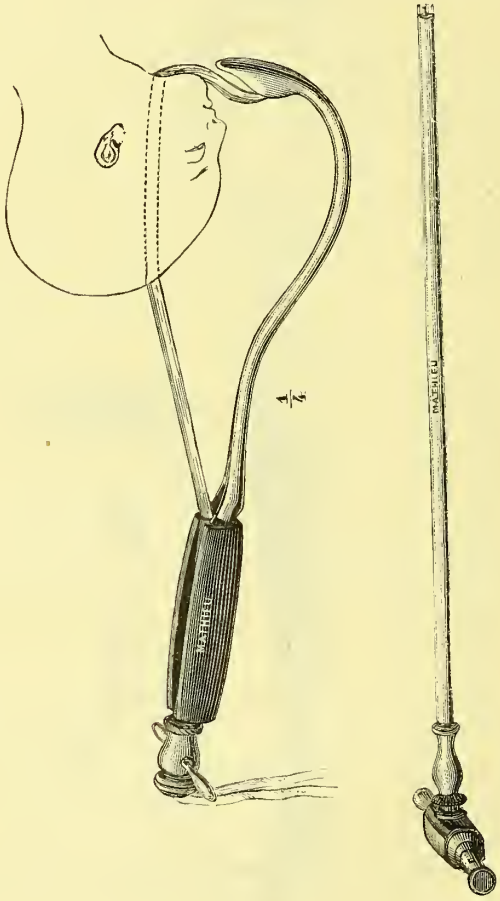

Fig. 37.

vement de rotation, va s'implanter et se fixer dans la petite cavité de la branche courbée.

L'instrument s'applique ainsi qu'il suit : après avoir fait

la perforation du crâne avec un instrument quelconque, on glisse la branche externe jusque sous le menton. — La tige droite, munie d'un tire-fond et du lacs qui sert à maintenir ce dernier, est introduite dans la cavité cranienne. — Les deux branches sont articulées par un système spécial au niveau du manche. — On imprime à la tige droite un mouvement de rotation jusqu'à ce qu'on soit arrêté, ce qui indique que le tire-fond est fixé dans sa cavité de réception. — On enlève alors successivement la tige droite, puis la tige recourbée, cette dernière ramenant le tire-fond et le lacs qui y est fixé. Le lien est ainsi passé; il suffit alors d'exercer avec son aide des tractions, dans la direction voulue pour obtenir la transformation en présentation de la face.

Les deux expériences qui suivent, auxquelles nous pourrions en ajouter plusieurs autres, ont été faites pour juger des facilités ou difficultés qu'on peut rencontrer dans l'application du passe-lacs, et pour apprécier les résultats qu'il fournit dans la transformation de la présentation du sommet en celle de la face.

1re EXPÉRIENCE (n° 23). — *Tête, diamètre bimalaire* 62mm. *Bassin de* 45mm. *Position de la tête OIDP. — Application d'un lacs au moyen de l'instrument que nous avons imaginé à cet effet.*

Tête fœtale :

Diamètre inio-nasal	112mm
— bipariétal	80
— bimalaire	62
— biastérique	69
— mento-nasal	42

Bassin de bronze rétréci à 45mm.

Sommet en OIDT.

Notre collègue à la Maternité, et ami, Costilhes, veut bien se charger de faire l'opération en notre présence. La base étant assez fortement inclinée en avant et la perforation ayant été faite sur

le pariétal placé antérieurement, on fait pénétrer la branche externe du passe-lacs jusque sur le menton. La branche interne est ensuite introduite dans le crâne, puis fixée dans le canal qui lui est réservé dans le manche de la branche externe. — On perfore ensuite la base du crâne, en imprimant à la branche interne un mouvement de rotation de gauche à droite, et en exerçant en même temps une pression assez énergique de bas en haut. L'autre main maintient solidement la branche externe en l'attirant en bas, pour bien en appliquer l'extrémité sous le menton.

Après une dizaine de tours environ, on éprouve tout à coup une résistance au mouvement de rotation; la branche interne est arrivée à la fin de sa course. Le tire-fond est fixé dans la cavité destinée à le recevoir.

Le lacs entourant le manche de la branche interne est alors détaché, puis cette branche retirée.

La branche externe est ensuite amenée au dehors, attirant avec elle l'extrémité du lacs fixée par l'intermédiaire du tire-fond à sa partie terminale.

La tête, étant ainsi saisie, en prenant de chaque main l'une des extrémités du lacs passé en double, on arrive, en tirant sur le chef en rapport avec la face, à défléchir en partie la tête. Mais pour amener une présentation de la face complète, on fixe sur le chef interne du lacs un morceau de liège. En tirant sur le chef externe, le morceau de liège pénètre dans le crâne, vient butter contre la base et, faisant point d'arrêt, favorise la déflexion de la tête dont le menton s'abaisse, de telle sorte que la présentation de la face devient absolument franche.

En exerçant sur les deux extrémités du lacs des tractions en bas, le diamètre bimalaire étant placé suivant le diamètre promonto-pubien du bassin, la tête ne tarde pas à venir au dehors.

Ce qui a permis au diamètre bimalaire, qui mesure 62, de passer dans un espace de 45^{mm}, c'est-à-dire plus petit de 17^{mm}, c'est son inclinaison par rapport au plan du détroit supérieur. Le lacs, laissant à la tête toute sa mobilité, la tubérosité malaire postérieure, qui était en rapport avec le promontoire, a franchi la première le rétrécissement, puis en second lieu la tubérosité malaire antérieure qui se trouvait derrière le pubis.

C'est grâce à l'inclinaison de la tête dans son passage à travers le bassin que la disproportion de 17mm a pu être vaincue.

2me Expérience (n° 24). — *Tête, diamètre bimalaire* 61mm. — *Bassin de* 45mm. — *Application facile du passe-lacs.*

Tête fœtale :

Diamètre inio-nasal	105mm
— bipariétal	80
— bimalaire	61
— biastérique	64
— mento-nasal	40

Bassin de bronze rétréci à 45mm.

La tête est placée en OIGT.

La perforation est faite à l'aide d'un trépan au niveau de la suture sagittale, un peu en arrière du bregma.

La branche courte du passe-lacs est placée sans difficulté en rapport avec la face jusque sur le menton.

La branche droite est ensuite mise, puis fixée dans le canal de la branche courbe.

On fait la perforation de la base en tournant et poussant la branche interne.

Le tire-fond étant vissé dans la cavité destinée à le recevoir (ce dont on est averti par l'empêchement qu'on éprouve à continuer le mouvement de rotation), on retire successivement la branche interne, puis l'externe.

Le lacs se trouve ainsi passé; l'opération n'a présenté aucune difficulté.

On peut sans peine défléchir la tête en tirant sur le chef externe du lacs. On complète la déflexion en fixant un corps étranger à l'extrémité interne et en continuant les tractions sur le chef externe, ainsi que cela a été indiqué dans l'expérience précédente.

Déductions. — Des deux expériences qui précèdent, on peut tirer les conclusions suivantes :

1° L'application du passe-lacs se fait avec facilité.

2° Le lacs introduit à travers la base du crâne, ainsi qu'il

a été indiqué, permet de réduire aisément la présentation du sommet en présentation de la face.

3° Cette réduction peut être obtenue soit par de simples tractions sur les deux bouts du lacs, soit plus complètement et sûrement, en fixant un corps étranger au chef intra-cranien, lequel venant butter contre la base, permet d'exercer des tractions efficaces sur le chef extra-cranien.

4° Quand la transformation en présentation de la face est obtenue, on peut, ainsi que le prouve la première expérience (n° 23), en continuant les tractions, faire franchir à la tête un rétrécissement pelvien dont les dimensions sont inférieures à son diamètre bimalaire (de 17^{mm} dans le cas actuel). — Nous ne voulons pas insister ici sur ce résultat obtenu avec ce procédé, nous sortirions de notre sujet; qu'il nous suffise d'indiquer la facilité de la transformation du sommet en face à l'aide du lacs passé avec l'instrument que nous venons de décrire; dans un travail ultérieur, nous exposerons les avantages qu'il fournit au point de vue de l'extraction de la tête.

CONCLUSIONS GÉNÉRALES SUR LA TRANSFORMATION DE LA PRÉSENTATION DU SOMMET EN PRÉSENTATION DE LA FACE

1° De ces différents procédés, destinés à transformer la présentation du sommet en présentation de la face, le plus simple est celui de Pugliati, ou encore celui de Braun, le plus compliqué, mais aussi le plus sûr, celui du passe-lacs. Le lacs étant fixé autour du menton, on amène forcément la face par des tractions.

2° Quant à celui auquel on doit accorder la préférence, la clinique seule peut prononcer à cet égard. L'expérimentation, sous ce rapport, est trop différente de ce qui existe chez la femme vivante pour pouvoir permettre une conclusion.

3° Toutefois cette transformation en présentation de la face n'étant pas indispensable pour l'extraction de la tête avec le cranioclaste, comme d'autre part en procédant autrement, on arrive avec le même instrument à des résultats peu différents, nous ne pensons pas que ces moyens, vu les difficultés ou la complication instrumentale qu'ils apportent, doivent prendre une place importante dans l'histoire du cranioclaste. — Nous ne croyons pas, en un mot, que, sauf des cas exceptionnels, alors qu'une tête se présente par le sommet, il soit nécessaire d'amener une présentation de la face pour opérer l'extraction à l'aide du cranioclaste.

Ce qui vient d'être dit ne s'applique qu'à la tête, dont la voûte n'a pas subi le morcellement.

§. 3. — DU CRANIOCLASTE EMPLOYÉ COMME INSTRUMENT DE BROIEMENT

Le gros reproche qu'on adresse souvent au cranioclaste et qu'on lui oppose en faveur du céphalotribe, c'est qu'il n'est pas un instrument de broiement. Nous allons voir que c'est là, grâce un peu à la modification que nous avons fait subir à l'instrument, une accusation non méritée.

Dans les applications sur la face, alors que les deux branches sont placées aux extrémités du diamètre mento ou bucco-nasal ou bregmatique, le broiement est des plus énergiques; mais nous ne reviendrons pas ici sur l'application dans les présentations de la face, nous nous bornerons à celles du sommet, et nous allons décrire les trois méthodes d'après lesquelle le cranioclaste peut être employé comme agent de broiement.

a. — Méthode de J.-Y. Simpson.

Le cranioclaste employé par Simpson et inventé par lui était beaucoup moins volumineux que ceux employés actuellement; sa longueur était de 33 centimètres; il ne possédait aucun appareil de compression.

Simpson[1] l'appliquait d'abord sur l'occiput, la branche mâle glissée dans le crâne, la femelle *sur* le cuir chevelu, aussi loin que possible. L'articulation faite et les manches

1. Index bibliog., n 28.

rapprochés par les mains, l'accoucheur imprimait un mouvement de rotation dans un sens, bientôt suivi d'un second dans le sens opposé.

L'occiput ainsi broyé, on faisait la même opération pour le pariétal postérieur, puis pour l'antérieur, et enfin quand la tête ainsi démolie ne pouvait passer, le cranioclaste était en dernier lieu appliqué sur les frontaux qu'on brisait de la même façon.

Aucune parcelle d'os n'était retirée avec l'instrument. Simpson se contentait de broyer, et la tête ainsi réduite, l'éminent accoucheur anglais en confiait l'expulsion à la nature, ou il la faisait, soit à l'aide du crochet, soit du cranioclaste lui-même.

Dans ce procédé, la voûte seule n'était pas atteinte, mais aussi une partie de la base; l'instrument étant appliqué aussi loin que possible en arrière broyait l'occiput jusqu'au voisinage du trou occipital, latéralement atteignait l'écaille temporale et la partie attenante du rocher, et enfin en avant brisait plus ou moins la partie antérieure de la voûte orbitaire.

Ce procédé un peu long à exécuter, puisqu'il n'exige pas moins de quatre applications de cranioclaste, a le grave inconvénient de laisser intacte la partie importante de la base, celle qui s'étend du trou occipital à la face, et enfin de ne pas toucher à la face qui conserve son diamètre bimalaire indemne.

Aussi le succès de cette méthode fut faible et l'auteur ne tarda pas à l'abandonner lui-même.

b. — Méthode de Braun.

Dans l'application du cranioclaste, d'après la méthode de Braun, pour obtenir l'abaissement de la région frontale (procédé d'inclinaison frontale), nous avons vu que, dans le cas de prise défavorable (fig. 35), la voûte seule est atteinte,

et qu'aucun des os de la base ou de la face n'est fracturé. Quand la saisie opérée par l'instrument, au contraire, est propice (fig. 34), toute la partie du squelette céphalique comprise entre le trou occipital et la face est assez complètement broyée; mais c'est là, avons-nous fait remarquer, une exception.

Le broiement dans le procédé de Braun n'est qu'un détail de l'opération; il n'en constitue ni le but ni le point essentiel; c'est l'inclinaison de la tête vers la région frontale vers la face qu'il vise.

Nous ne reviendrons, par conséquent, pas ici sur ce procédé que nous avons exposé longuement dans un chapitre précédent (voir page 102).

c. — Méthode et instrument de l'auteur.

En étudiant la base du crâne, obstacle réel à l'extraction de la tête craniotomisée, on voit que la partie de cette région qu'il importe de réduire est celle qui s'étend du trou occipital à la face. Briser cette portion du squelette doit donc être le but idéal de l'accoucheur; c'est là que se trouve la clef de la sortie de la tête.

Poursuivi par cette idée, et nous demandant quel genre d'instrument on pourrait bien employer pour saisir la base du crâne, à partir du trou occipital jusqu'à la face, nous avons pensé qu'en modifiant le cranioclaste, en lui donnant une courbure telle qu'il pût mordre cette base, notre but serait atteint. M. Mathieu, d'après nos indications, a très habilement construit un cranioclaste nous permettant d'atteindre ce but.

La branche femelle (ou branche fenêtrée) de cet instrument, n'est autre que celle du cranioclaste ordinaire, moins quelques modifications dans les courbures; le pivot est fixé sur elle, alors qu'il existe sur la branche mâle dans le cranioclaste ordinaire. La branche mâle se termine par un tire-

fond, qui se continue du côté concave avec une légère saillie dont nous verrons l'usage plus tard.

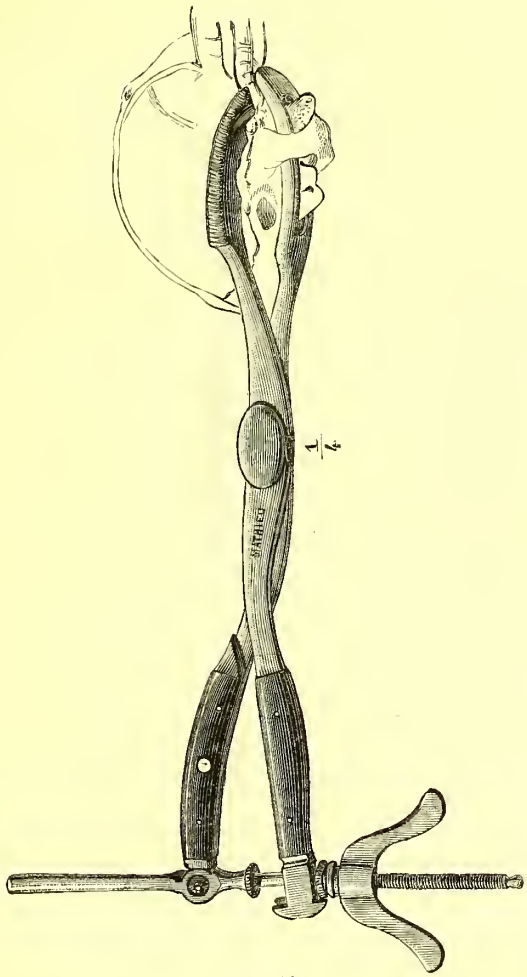

Fig. 38.

Notre cranioclaste. Première position ou de broiement.

Les courbures de l'instrument sont calculées de telle sorte

qu'il peut s'articuler en deux sens. Dans le premier cas, les deux mors de l'instrument se regardent par leur concavité;

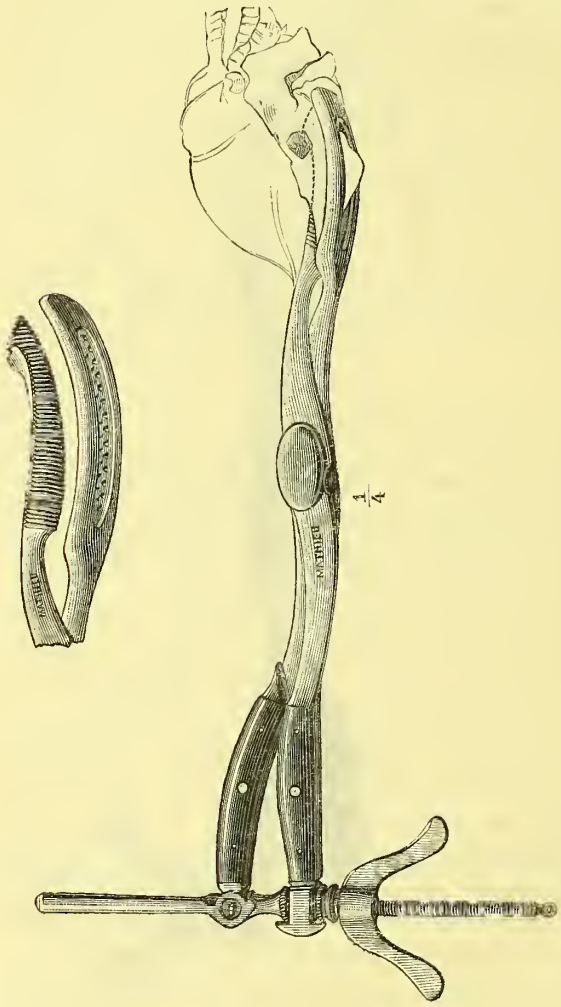

Fig. 39.

Notre cranioclaste. Seconde position ou d'extraction.

les extrémités seules se touchent. Dans le second, il y a em-

boîtement réciproque comme dans le cranioclaste ordinaire.

Voici quelles sont les règles d'application de cet instrument :

Une perforation aussi large que possible étant faite à la voûte avec un trépan ou l'instrument de Blot, on va par le toucher intra-cranien s'assurer de la position de la tête et se renseigner sur la situation du trou occipital.

Ce *toucher intra-cranien* dont les différents détails ont été bien précisés par Guyon, est des plus faciles à pratiquer quand la perforation est large et donne des résultats excessivement précis. Il est (expérimentalement) aussi facile à pratiquer que le toucher extra-cranien, plus facile quand, dans ce dernier, une infiltration sanguine même légère vient obscurcir la sensation tactile.

Le doigt, plongé ainsi dans la cavité cranienne, rencontre d'habitude, suivant le siège de la perforation, soit le plan formé par l'étage antérieur de la base du crâne, soit la tente du cervelet ou la partie attenante de la grande faux du cerveau.

Ce premier renseignement suffirait déjà à établir le diagnostic : *quand on atteint une surface osseuse on est du côté de la face, quand, au contraire, un repli horizontal de la dure-mère, du côté de l'occiput.*

Veut-on pousser ses investigations plus loin on sentira, si l'on est tombé d'abord sur le plan osseux résistant, l'apophyse crista-galli, en arrière la selle turcique, avec ses apophyses clinoïdes postérieures, qui viennent heurter le bout du doigt, et de chaque côté la saillie des deux petites ailes du sphénoïde. Latéralement la tente du cervelet formant une éminence qu'on peut suivre postérieurement jusqu'à la grande faux du cerveau.

Dans le cas où on tomberait d'abord sur la tente du cervelet, on trouverait les mêmes parties que tout à l'heure, mais en sens inverse.

La situation de la tête étant ainsi précisée, on enlève à

l'aide d'une injection intra-cranienne d'eau ou avec une curette, une partie de la substance cérébrale et on procède à l'introduction de la branche mâle de l'instrument dans la direction supposée du trou occipital. — Le tire-fond, poussé dans ce sens, entre, pour ainsi dire, spontanément dans cet orifice, dont les bords servent de guide à la pointe de l'instrument. — On tâte avec la main si l'instrument est bien fixé, ce qui dique sa pénétration dans le trou occipital. — On imprime enfin à la branche pour enfoncer le tire-fond un ou deux tours complets, pas davantage, il est inutile d'aller plus loin.

Confiant alors la branche appliquée à un aide, on introduit la branche femelle sur la face, puis on articule en ayant soin que les mors se regardent par leur concavité. On en trouve facilement l'indice dans la forme du manche de la branche mâle, qui présente une courbure analogue à celle de son mors. — Cette direction se reconnaît encore au détail suivant: les manches sont pourvus d'un même côté de *deux boutons blancs* qui se correspondent quand les cuillers sont appliquées l'une dans l'autre par emboîtement réciproque et qui au contraire se trouvent sur les deux faces opposées quand les mors se regardent par leur concavité. La tête ainsi saisie, on place la vis de pression et on commence le broiement en serrant doucement et progressivement.

La base du crâne et la face, étant ainsi solidement saisies entre les deux mors, sont fatalement broyées; la branche mâle munie de la petite saillie située au-dessous du tire-fond pénètre dans les os de la base, les laboure, les brise complètement pour s'ouvrir une voie vers la branche externe.

Le broiement terminé, on desserre la vis, on tourne la branche mâle dans l'autre sens, et on réapplique l'instrument en ayant soin de l'attirer un peu en bas pour que la prise soit moins haute que la première fois, que les os broyés ne soient pas pincés aussi complètement que tout à l'heure et conservent pour l'extraction toute leur souplesse.

L'instrument est ainsi appliqué comme le cranioclaste

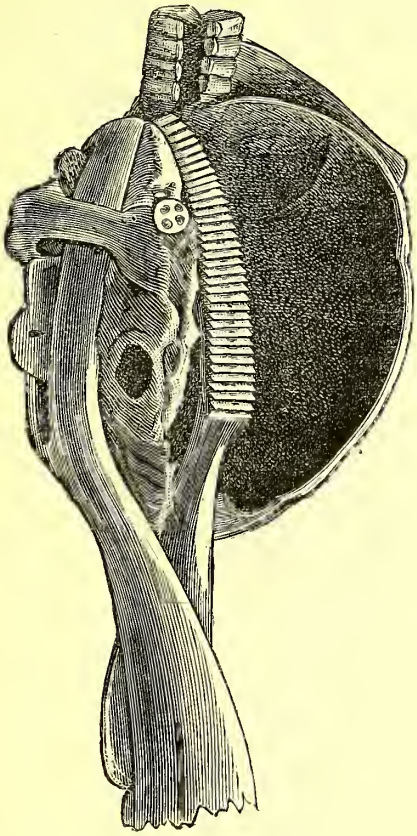

FIG. 40.

Notre cranioclaste. Première position. Premier temps ou de broiement[1].

ordinaire dans le procédé frontal des présentations du sommet, et l'extraction s'opère suivant les mêmes règles.

1. Au moment où le cranioclaste a été appliqué sur cette tête, l'extrémité de la branche femelle arrivait au niveau de la bouche et c'est en serrant l'instrument que la cuiller s'est engagée spontanément sous le maxillaire inférieur, de manière à occuper la situation indiquée dans la figure 40.

Il y a en somme dans cette opération deux temps distincts : un premier de broiement, celui où les mors sont fixés de telle sorte qu'ils se regardent par leur concavité ;

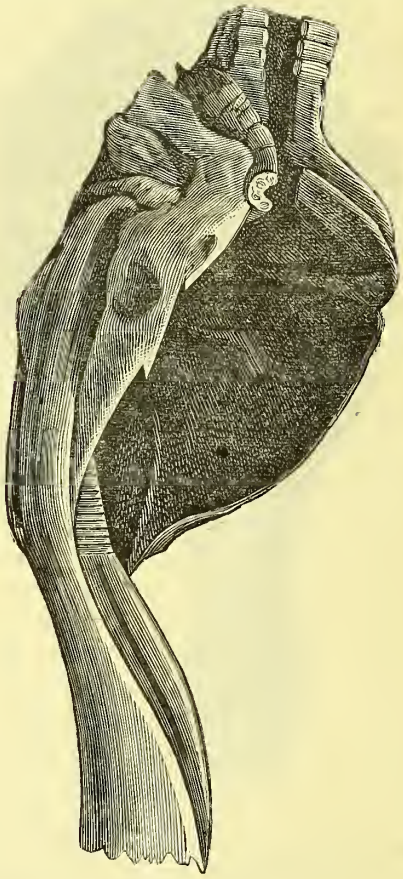

Fig. 41.
Notre cranioclaste. Deuxième position. Deuxième temps ou d'extraction.

et un second temps d'extraction où l'instrument est appliqué comme un cranioclaste ordinaire.

Ces deux temps de l'opération sont bien indiqués et expliqués par les quatre figures ci-jointes.

Cranioclaste, 1er temps, 1re position, broiement (fig. 38 et 40).

Cranioclaste, 2e temps, 2e position, extraction (fig. 39 et 41).

La première fait assister au broiement, la seconde à l'extraction.

Nous relatons ici en détail les différentes expériences faites à l'aide de cet instrument.

Quatre expériences, formant une première série, sont destinées à étudier l'action de notre cranioclaste, les conditions et détails de son application, les limites du rétrécissement pelvien dans lesquelles il est capable d'extraire la tête.

Deux expériences, constituant une seconde série, mettent en parallèle les résultats obtenus avec le cranioclaste de Braun, appliqué suivant la méthode d'inclinaison frontale, et ceux fournis par le nôtre.

Première série d'expériences.

1re EXPÉRIENCE n° 25. — *Tête, diamètre bimalaire* 62mm. — *Bassin de* 40mm. — *Base fortement inclinée en avant.* — *Moyens de redresser la base pour permettre l'accès du trou occipital.* — *Résultats fournis par notre cranioclaste appliqué dans des conditions défavorables.*

Tête fœtale :

Diamètre	inio-nasal	112mm
—	bipariétal	81
—	bimalaire	62
—	biastérique	68
—	mento-nasal	41

Bassin de bronze rétréci à 40mm.

Sommet en OIDT et la perforation faite sur le pariétal antérieur à l'aide d'un trépan.

La base est fortement inclinée en avant, de telle sorte que la tête se trouve ainsi placée aussi défavorablement que possible pour l'application de notre cranioclaste.

Après nous être assuré par le toucher de la situation du trou

occipital, qui est fortement reporté en avant, nous introduisons dans le crâne la branche mâle du cranioclaste et nous essayons en tâtonnant de faire pénétrer le tire-fond dans le trou occipital. C'est en vain, car nous sentons toujours l'extrémité de l'instrument libre en différentes directions, preuve qu'elle n'a pas pénétré dans l'entonnoir qui mène au trou occipital.

1° Retirant la branche interne du crâne, pour corriger l'obliquité de la base en avant, nous introduisons un doigt dans la perforation et, exerçant sur cet orifice des tractions d'arrière en avant, nous faisons basculer la tête autour de son diamètre inio-nasal, de telle sorte que la base qui était fortement inclinée en avant se relève. — Dans cette nouvelle position, la branche pleine du cranioclaste étant réintroduite, il est possible de la faire pénétrer dans le trou occipital, ce dont on peut se convaincre par la manière dont elle est fixée dans tous les sens, et en allant s'assurer avec le doigt de la place occupée par le tire-fond.

2° Voulant étudier un autre moyen de corriger cette inclinaison vicieuse de la tête, nous la replaçons dans sa position primitive, c'est-à-dire la base fortement inclinée en avant. La branche mâle du cranioclaste est introduite dans le crâne; le manche en est abaissé, et le tire-fond fixé par simple contact sur un point quelconque de la base. Nous relevons alors le manche et exerçons de la sorte sur la tête un mouvement de levier, dont les points d'appui et d'application se trouvent être à la fois au niveau de l'orifice pratiqué à la voûte et de la partie de la base où est arrêtée l'extrémité du tire-fond. — Le résultat de ce mouvement est la rotation de la base d'avant en arrière et de la voûte d'arrière en avant. La tête, en un mot, tourne autour d'un diamètre correspondant à peu près à l'inio-nasal, et l'inclinaison antérieure se trouve ainsi corrigée.

Dans cette nouvelle et favorable position de l'extrémité céphalique, le tire-fond peut sans difficulté être introduit dans le trou occipital.

3° Toutefois voulant étudier l'action de notre cranioclaste, alors que la prise est mauvaise, nous replaçons la tête dans sa première et vicieuse position. La branche mâle introduite dans la cavité cranienne, et le trou occipital ne pouvant être atteint, nous fixons le tire-fond dans la fosse cérébelleuse située en arrière, la plus voi-

sine du promontoire, et la faisons pénétrer dans le squelette en imprimant à la branche deux tours.

La branche femelle est appliquée sur la face; vu la position de la tête, il est impossible de l'amener jusque sur le nez, mais seulement jusque sur la tubérosité malaire située en arrière.

Le cranioclaste est alors articulé, les deux cuillers se regardant par leur concavité. La vis de pression est appliquée et le broiement progressivement opéré en serrant la vis.

La vis est de nouveau desserrée. La branche interne est retournée de manière à opposer sa convexité à la concavité de la branche opposée. Puis la vis est serrée jusqu'à la limite de sa course.

La tête est saisie de telle sorte que l'extrémité postérieure du diamètre bimalaire est comprise entre les cuillers du cranioclaste. Pour faciliter l'extraction, c'est-à-dire pour placer le diamètre bimalaire dans un des diamètres obliques du bassin, le gauche dans le cas actuel, nous plaçons le cranioclaste non en rapport avec la symphyse sacro-iliaque gauche, mais avec le promontoire et un peu à droite de la saillie qu'il forme.

Par des tractions un peu prolongées, la tête peut être amenée au dehors, le bassin présentant, ainsi qu'il a été dit, un diamètre antéro-postérieur de 40^{mm}.

La tête est replacée au détroit supérieur sans enlever le cranioclaste, et le bassin est rétréci à 30^{mm}. Après quelques tractions assez énergiques, la position étant la même que dans le cas précédent, la partie de la tête pincée par le cranioclaste se détache du reste de la tête et est seule amenée au dehors. L'extraction n'a pu être faite avec ce degré de rétrécissement.

En mettant la base du crâne à nu, on voit que le tire-fond du cranioclaste a été appliqué dans la fosse cérébelleuse droite, et que toute la partie du squelette comprise entre ce point et l'os malaire correspondant a été détruite; le broiement est surtout marqué au niveau du rocher droit.

Déductions. — 1° Dans les cas où la base du crâne est fortement inclinée en avant, le tire-fond du cranioclaste ne pourra être fixé dans le trou occipital.

2° On aura pour corriger la position vicieuse de la tête soit le doigt, soit la branche mâle du cranioclaste introduite

dans le crâne et agissant comme levier. — La correction opérée, il sera possible d'arriver au trou occipital.

3° Dans les cas où la tête étant ainsi inclinée, on ne pourrait, on ne voudrait pas corriger la position vicieuse, le tire-fond sera fixé dans une des fosses cérébelleuses. Le broiement ainsi obtenu sera moins complet que quand le tire-fond pénètre dans le trou occipital, mais il ne laissera pas cependant que d'être assez marqué.

4° Quand le cranioclaste aura été appliqué de la sorte, la branche externe n'aura pas très vraisemblement atteint le nez, mais se sera fixée à la tubérosité malaire postérieure. — Pour pratiquer l'extraction, il sera alors nécessaire de placer les mors de l'instrument, non en rapport avec la symphyse sacro-iliaque correspondante, mais avec le promontoire et même le côté du promontoire opposé à celui où le cranioclaste a été primitivement appliqué ; ce sera le seul moyen de placer le diamètre bimalaire dans un des diamètres obliques du bassin.

5° La tête, ayant été saisie défavorablement, il sera néanmoins possible de faire l'extraction dans des cas de rétrécissement très marqué, puisque dans l'expérience précédente on a pu faire passer une tête dont le diamètre bimalaire était de 62^{mm} à travers un bassin présentant un diamètre minimum de 40^{mm} et de vaincre, par conséquent, une disproportion de 22^{mm}.

2e EXPÉRIENCE (n° 26). — *Tête, diamètre bimalaire* 63^{mm}. — *Bassin de* 45^{mm}. — *Application de notre cranioclaste.* — *Séparation des os de la voûte et de la face.* — *Extraction de la tête opérée dans de mauvaises conditions.*

Tête fœtale :

Diamètre	inio-nasal	102^{mm}
—	bipariétal	85
—	bimalaire	63
—	biastérique	70
—	mento-nasal	42

Bassin de bronze, rétrécissement antéro-postérieur de 45mm.

La tête de ce fœtus, très dure et résistante, est placée en OIDT, la base fortement inclinée en avant, c'est-à-dire mise dans une position défavorable pour l'action de notre cranioclaste.

Perforation avec le trépan sur le pariétal antérieur; évacuation, à l'aide d'une injection d'eau, d'une certaine quantité de substance cérébrale.

Application de la branche interne, le tire-fond dirigé dans la fosse cérébelleuse placée postérieusement. Pas de tentatives pour remettre la tête dans une meilleure position.

Broiement d'après les règles ordinaires.

Après le broiement la branche interne est placée dans le sens opposé au précédent, c'est-à-dire la convexité regardant la concavité de la cuiller externe.

Tractions énergiques, qui ne peuvent amener la tête, l'instrument étant placé en avant du promontoire.

Pour disjoindre davantage les os du squelette cranien, nous imprimons au cranioclaste un mouvement de rotation successivement dans les deux sens opposés. Après quoi, en continuant les tractions, nous voyons le squelette se désunir au niveau de la racine du nez; les frontaux s'abaissent attirés par le cranioclaste; la face reste élevée.

Les frontanx ne tardent pas à arriver au dehors; les pariétaux les suivent avec l'occipital, et, grâce à l'union de l'occipital et des pariétaux avec la base du crâne, tout le reste de la tête vient, la face étant la dernière partie extraite.

L'examen de la base montre que le broiement s'était opéré du rocher droit à la tubérosité malaire droite.

Déductions. — Nous ne citons ici ce cas que comme curiosité. Le mode dont la tête a été amenée est tout à fait spécial. Le crâne s'est ouvert au point de jonction des frontaux et de la face. La voûte est sortie la première, attirant derrière elle le cône basio-facial dont la partie la plus large, la face, est venue en dernier lieu.

Quoique l'extrémité céphalique ait été extraite, nous considérons cette expérience comme défavorable pour notre

cranioclaste, et nous attribuons cet échec à la dureté cadavérique du fœtus et aux mouvements de torsion imprimés à tort pour réduire la tête. Ces mouvements ont fracturé les frontaux à leur union avec le squelette de la face, et ont causé la disjonction à laquelle nous avons assisté dans cette expérience.

3e EXPÉRIENCE (n° 27). — *Tête fœtale, diamètre bimalaire* 61mm. — *Bassin de* 45mm. — *Application de notre cranioclaste.* — *Extraction de la tête.*

Tête fœtale :

Diamètre	inio-nasal	105mm
—	bipariétal	80
—	bimalaire	61
—	biastérique	64
—	mento-nasal	41

Bassin de bronze rétréci a 45mm.

La tête est placée en OIGT.

Notre ami et collègue Costilhes veut bien se charger de faire l'expérience avec notre cranioclaste.

Perforation de la voûte au niveau du pariétal antérieur.

La branche interne est conduite facilement jusqu'au trou occipital. La branche externe est appliquée sur la partie médiane de la face.

Le broiement s'opère dans les meilleures conditions, puis la vis est desserrée. La branche interne ayant été tournée, l'instrument est fixé dans sa seconde position, c'est-à-dire la convexité de la branche mâle regardant la concavité de la cuiller ; le diamètre bimalaire est incliné et placé en rapport avec le diamètre oblique droit.

L'extraction demande des efforts assez énergiques, parce que les os de la voûte soutenus par la substance cérébrale qui n'a pas été préalablement évacuée, font bourrelet au-dessus du pubis, condition qui n'existerait pas sur le vivant, où la pression exercée par le muscle utérin empêcherait probablement pareil accident de se produire.

La tête enlevée et ouverte; on voit que la base a été complètement broyée du trou occipital à la face.

Déductions. — 1° Nécessité d'évacuer la substance cérébrale pour favoriser l'affaissement des os de la voûte du crâne.

2° Disproportion vaincue dans l'expérience précédente, entre le diamètre bimalaire et le point le plus rétréci du bassin, 61 − 45 = 16^{mm}.

4e Expérience (n° 28). — *Tête fœtale, diamètre bimalaire* 56^{mm}. — *Bassin rétréci à* 35^{mm}. — *Base fortement inclinée en avant.* — *Application de notre cranioclaste après avoir redressé en partie la tête à l'aide de la branche mâle.* — *Extraction.*

Tête fœtale :

Diamètre inio-nasal	91^{mm}
— bipariétal	71
— bimalaire	56
— biastérique	59
— mento-nasal	38
— bucco-nasal	21

Bassin de bronze rétréci à 35^{mm}.

Perforation à l'aide de l'instrument de Blot sur le pariétal antérieur, *la base étant fortement inclinée en avant* et la situation de la tête par conséquent très défavorable pour l'application de notre cranioclaste.

Une partie de la substance cérébrale est évacuée à l'aide d'une cuiller.

Pour redresser la base, nous introduisons la branche interne jusqu'à ce que le tire-fond touche la partie opposée de la cavité cranienne, puis le fixant par simple contact, nous relevons le manche de manière à lui imprimer un mouvement de bascule, dont le résultat est de relever la base. — Cette manœuvre est répétée trois fois, et néanmoins la perforation arrivant en avant au contact du pubis, il est impossible d'exécuter ce redressement d'une façon assez complète pour pouvoir conduire le tire-fond dans le trou occipital. — Il faut se contenter de le fixer dans

la fosse cérébelleuse postérieure. (L'ouverture de la tête à la fin de l'expérience montra qu'il avait en effet été placé en ce point.)

La branche femelle est appliquée sur la face, mais vu la mauvaise situation de la tête, elle ne peut atteindre le nez; elle est en rapport avec la tubérosité malaire postérieure.

Le premier temps de broiement est exécuté, puis dans un second temps l'instrument est placé en cranioclaste ordinaire.

L'extraction est possible après quelques tâtonnements en imprimant au cranioclaste un mouvement de rotation qui le met en contact avec la symphyse iliaque du côté opposé, c'est-à-dire la gauche. Le diamètre bimalaire se trouve aussi à peu près situé dans le diamètre oblique droit du bassin, phénomène dû à la prise vicieuse de l'instrument dont la branche externe se trouve en rapport non avec la partie médiane de la face mais avec la tubérosité malaire.

Déductions. — 1° Dans les cas où la base est très fortement inclinée en avant, on ne peut exécuter un redressement suffisant pour permettre au tire-fond d'être glissé dans le trou occipital.

2° Dans ces circonstances il faut fixer le tire-fond (en lui faisant exécuter un à deux tours) dans la fosse cérébelleuse située en arrière.

3° La branche externe appliquée sur la face ne pourra pas en embrasser la partie médiane, mais atteindra simplement la tubérosité malaire postérieure.

4° Le broiement se fera de la tubérosité malaire au rocher correspondant, et sera en conséquence moins complet que dans les cas favorables.

5° Pour l'extraction de la tête, *le but étant toujours de placer le diamètre bimalaire dans un des diamètres obliques du bassin*, il faudra mettre le cranioclaste en rapport, soit avec le promontoire, soit avec la symphyse sacro-iliaque du côté opposé à celui où l'instrument a été appliqué.

6° Avec ces conditions défavorables, notre cranioclaste pourra néanmoins faire passer la tête à travers des bassins

très rétrécis, puisque, dans le cas actuel, la tête d'un enfant né avant terme (diamètre bimalaire 56^{mm}) a pu être extraite à travers un bassin présentant comme diamètre minimum antéro-postérieur 35^{mm} (disproportion vaincue 21^{mm}.)

CONCLUSIONS A TIRER DE LA PREMIÈRE SÉRIE D'EXPÉRIENCES

(Exp. 25, 26. 27, 28.)

1° Pour les cas où la tête se présente au détroit supérieur dans sa situation normale, l'application de notre cranioclaste n'offre aucune difficulté. La branche mâle est dirigée facilement dans le trou occipital, et la branche femelle atteint aisément la partie médiane de la face.

2° Quand la base du crâne est fortement inclinée en avant, après avoir fait la perforation, on pourra la redresser, soit à l'aide des doigts, soit avec celui de la branche mâle du cranioclaste agissant en guise de levier.

Le redressement qu'on pourra obtenir avec l'un de ces deux moyens ne sera pas toujours suffisant pour rendre le trou occipital accessible au tire-fond; ce dernier devra alors être appliqué dans la fosse cérébelleuse postérieure en arrière du rocher correspondant.

3° Quand la tête aura été saisie, pour faire l'extraction, il faudra de même qu'avec le cranioclaste ordinaire, placer l'extrémité céphalique de telle sorte que le diamètre bimalaire corresponde à un des diamètres obliques du bassin (il n'est question ici que du bassin rétréci dans le diamètre antéro-postérieur).

a. Si la tête a été heureusement prise, il suffira pour obtenir cette inclinaison du diamètre bimalaire de placer l'instrument en rapport avec la symphyse sacro-iliaque correspondante. *b*. Si l'application au contraire a été défavorable, la tête étant saisie non du trou occipital au nez, mais d'un rocher à la tubérosité malaire située du même côté, pour obtenir l'inclinaison voulue du diamètre bimalaire, le cranioclaste

devra être amené en rapport avec le promontoire ou avec le côté de cette saillie opposé à celui où l'instrument avait été appliqué.

4° La disproportion entre le diamètre bimalaire et le rétrécissement, qu'il a été possible de vaincre à l'aide de notre cranioclaste, oscille dans les quatre expériences précédentes de 16 à 22^{mm}; nous pouvons donc admettre comme moyenne 20^{mm}; or pour une tête à terme le diamètre bimalaire étant de 70^{mm}, on voit qu'avec notre cranioclaste l'extraction est possible dans un bassin présentant dans son diamètre antéro-postérieur rétréci environ 50^{mm}. S'il s'agissait de la tête d'un enfant incomplètement développé, l'extraction naturellement se ferait dans des bassins plus étroits.

Deuxième série d'expérience.

1re Expérience (n° 29). — *Tête, diamètre bimalaire* 72^{mm}. — *Bassin de bronze, rétrécissement de* 45^{mm}. — *Le bassin n'est pas fixé à l'aide de la vis destinée à le maintenir fermé.* — *Comparaison de l'action du cranioclaste de Braun (procédé d'inclinaison frontale) avec notre cranioclaste.*

Tête fœtale :

Diamètre	inio-nasal	110^{mm}
—	bipariétal	94
—	bimalaire	72
—	biastérique	74
—	mento-nasal	45

Le bassin de bronze est rétréci à 45^{mm}. — La vis latérale n'est pas fixée, de telle sorte que sous l'influence des pressions exercées par la tête, ce bassin peut s'ouvrir d'un degré variable, que nous mesurerons en prenant pour repère les deux points de la crête iliaque avoisinant la solution de continuité. — Le degré d'écarment nous donnera la mesure des difficultés éprouvées par la tête dans son passage.

La tête est placée en OIGT. — La perforation est faite vers la par-

tie moyenne de la suture sagittale. — Une certaine quantité de la substance cérébrale est enlevée à l'aide d'une cuiller.

A. *Application du cranioclaste de Braun.* Nous appliquons le cranioclaste de Braun en dirigeant les extrémités des cuillers du côté de la face. L'instrument étant serré, nous imprimons à la tête une légère rotation en arrière de manière à placer le diamètre bimalaire dans le diamètre oblique droit du bassin. Puis opérant des tractions douces pour amener la tête, nous voyons que pour la faire passer, l'ouverture du bassin doit être de 61^{mm}.

B. *Application de notre cranioclaste.* — La tête est remise dans la même situation. Nous appliquons notre cranioclaste suivant les règles indiquées, d'abord en première position, c'est-à-dire les mors se regardant par leur concavité. — Le temps de broiement exécuté, nous essayons l'extraction de la tête, en inclinant le diamètre bimalaire et en le plaçant en rapport avec le diamètre oblique droit. L'ouverture du bassin nécessaire pour ce passage est de 55^{mm}.

L'instrument est déserré et appliqué en seconde position, comme le cranioclaste ordinaire. La tête en sortant ouvre le bassin de 45^{mm}.

La tête est replacée au détroit supérieur sans enlever le cranioclaste. Le bassin est alors fermé, et la vis extérieure appliquée. Le diamètre promonto-pubien minimun est de 45^{mm}, ainsi qu'il a été dit au commencement de l'expérience.

La tête peut être facilement extraite en inclinant le diamètre bimalaire suivant le diamètre oblique droit du bassin.

Déductions. — 1° L'emploi de notre cranioclaste permet l'extraction de la tête plus facilement que celui de Braun avec le procédé d'inclinaison frontale.

2 L'extraction avec notre cranioclaste est plus facile dans le second temps de son application (les mors étant placés comme dans le cranioclaste ordinaire) que dans le premier (les mors étant opposés par leur concavité).

3° Les chiffres, représentant les difficultés relatives à l'extraction, obtenus avec notre cranioclaste et celui de Braun sont les suivants.

Cranioclaste de Braun, procédé d'inclinaison frontale		61mm
Notre clanioclaste	1re position	55
	2e position	45

2e Expérience (n° 30). — *Tête, diamètre bimalaire* 71mm. — *Bassin, rétrécissement antéro-postérieur variant de* 60 *à* 30 *millimètres maintenu fermé au moyen de la vis latérale. — Comparaison du cranioclaste de Braun (procédé d'inclinaison frontale) avec notre cranioclaste.*

Tête fœtale :

Diamètre inio-nasal	113
— bimalaire	71
— bipariétal	90
— biastérique	73
— mento-nasal	43

Le bassin de bronze, maintenu fermé au moyen de la vis latérale, est rétréci d'abord à 55mm.

Le degré du rétrécissement variera dans le cours de l'expérience.

La tête fœtale est placée en OIGT et la perforation est faite sur le pariétal antérieur au voisinage de la partie moyenne de la suture sagittale.

A. *Extraction avec le cranioclaste de Braun* (procédé frontal). — La tête étant placée en OIGT, nous appliquons le cranioclaste de Braun sur le front en défléchissant l'extrémité céphalique avec la branche interne; la branche externe arrive à la partie moyenne du nez. En dirigeant le diamètre bimalaire suivant le diamètre oblique droit du bassin, nous essayons d'attirer la tête à travers le rétrécissement pelvien mesurant 55mm.

L'extraction est impossible et nous sommes obligés, pour pouvoir la pratiquer, d'agrandir le bassin de 5mm, c'est-à-dire de reculer le rétrécissement à 60mm.

B. *Extraction avec notre cranioclaste.* — A la suite de la dernière expérience, la base est restée intacte; tête en OIGT. Nous articulons notre cranioclaste en première position, et essayons, après avoir fait le broiement, d'opérer l'extraction, le diamètre bimalaire étant dans le diamètre oblique droit. — En tentant cette extraction tour à tour dans un bassin dont le diamètre

antéro-postérieur est de 40, 45, 50 millimètres, nous ne pouvons réussir que dans ce dernier cas.

La tête est remise en place, et notre cranioclaste fixé en seconde position. Le diamètre bimalaire mis en rapport avec le diamètre oblique droit, nous pouvons faire l'extraction dans un bassin de 35^{mm} et même de 30^{mm}; mais, dans ce dernier cas, les os de la voûte avaient été mis à découvert par la rupture d'une partie du cuir chevelu, et auraient offert un contact dangereux pour les parois utéro-vaginales.

Déductions. — 1° Avec notre cranioclaste on peut faire l'extraction de la tête fœtale dans un bassin plus rétréci qu'avec celui de Braun.

2° Les chiffres fournis par l'expérience précédente et qui permettent de comparer le cranioclaste de Braun avec le nôtre sont les suivants :

Cranioclaste de Braun, procédé d'inclinaison frontale		60
Notre cranioclaste	1re position.....	50
	2e position.....	35

CONCLUSIONS A TIRER DE LA DEUXIÈME SÉRIE D'EXPÉRIENCES

(Exp. 29, 30.)

1° Notre cranioclaste extrait plus facilement la tête alors qu'il est appliqué en deuxième position (les mors s'emboîtant réciproquement, comme dans le cranioclaste ordinaire) qu'en première position (les mors se regardant par leur concavité.

(Ce fait répond à l'objection qu'on aurait pu faire sur la nécessité d'une seconde application de notre cranioclaste pour changer son mode de prise; car dans la première position la tête semble solidement saisie.)

2° A l'aide de notre cranioclaste on peut amener au dehors la tête fœtale dans des bassins plus étroits qu'avec celui de Braun, appliqué et employé d'après le procédé d'inclinaison frontale.

3° Les expériences de la seconde série ne nous éclairent que sur la valeur relative des deux procédés en question. Leur valeur absolue nous est fournie par d'autres expériences. Celles de la première série nous ont, en effet, prouvé que notre cranioclaste peut extraire une tête à terme dans un bassin présentant 50^{mm} dans son diamètre minimum promonto-pubien, tandis que nous avons vu plus haut qu'avec le cranioclaste de Braun et le procédé d'inclinaison frontale, il fallait, suivant les cas, un bassin de 49^{mm} à 66^{mm} pour que la tête pût être amenée au dehors.

4° Notre cranioclaste pouvant faire l'extraction avec un rétrécissement de 50^{mm}, et celui de Braun de 49 à 66^{mm} ; la conclusion à tirer de cette comparaison c'est que, dans les cas favorables, celui de Braun est susceptible de donner d'aussi bons résultats que le nôtre; mais que, dans les cas défavorables, quand la tête est peu souple, le nôtre devient supérieur. — La chose était d'ailleurs possible à prévoir d'après la théorie. — En effet, quand la tête est très souple, son broiement offre peu d'avantages au point de vue de l'extraction, le cranioclaste de Braun suffit; — quand, au contraire, la résistance du squelette cranien augmente, le broiement devient utile et avantageux, et notre cranioclaste, qui peut l'effectuer plus complètement que celui de Braun, se montre alors supérieur.

Du broiement répété avec notre cranioclaste.

Notre cranioclaste, alors qu'il est appliqué en première position, étant un instrument de broiement, on comprend qu'avec son aide il soit possible de pratiquer une opération analogue à la céphalothripsie répétée.

Les deux expériences qui suivent sont faites dans le but d'étudier ce mode d'action de notre cranioclaste.

1re Expérience (n° 31). — *Tête, diamètre bimalaire* 75^{mm}.

Quatre broiements successifs du côté de la face avec notre cranioclaste. — Extraction de la tête dans le bassin de bronze rétréci à 50^{mm}.

Tête fœtale :

Diamètre	inio-nasal	115 ^{mm}.
—	bipariétal	98
—	biastérique	77
—	bimalaire	75
—	mento-nasal	46

Bassin de bronze, rétrécissement de 45^{mm}.

Perforation au niveau de la suture sagittale avec l'instrument de Blot. Le sommet est en OIDT.

Nous appliquons notre cranioclaste sur la face dans sa première position, et faisons en déplaçant la branche externe quatre broiements successifs, essayant après chacun d'eux de faire tourner la tête de droite à gauche, de manière à amener dans le diamètre transverse du bassin une partie non broyée qui put être saisie avec le cranioclaste.

Après ces quatre broiements, nous appliquons notre cranioclaste sur l'occiput en deuxième position, c'est-à-dire comme le cranioclaste ordinaire.

L'extraction est impossible dans le bassin présentant un rétrécissement de 45^{mm}, mais en élargissant le diamètre rétréci de 5^{mm}, c'est-à-dire en le portant à 50^{mm}, nous amenons la tête au dehors.

La base du crâne est examinée ; après enlèvement de la voûte on trouve des fractures dans toutes les directions.

Déductions. — 1° Notre cranioclaste pourra, par plusieurs applications successives, donner un broiement assez complet.

2° Après ces broiements répétés, l'instrument appliqué comme un cranioclaste ordinaire sur l'occiput, pourra vaincre une disproportion entre le diamètre bimalaire et le rétrécissement assez notable, différence qui, dans le cas actuel, a été de 25^{mm}.

2° Expérience (n° 32). — *Tête, diamètre imalaire* 58^{mm}. —

Broiement avec trois applications successives de notre cranioclaste. — Extraction de la tête à travers un rétrécissement pelvien de 27^{mm}, en appliquant l'instrument sur l'occiput.

Tête fœtale.

Diamètre	inio-nasal	98 ^{mm}.
—	bipariétal	80
—	bimalaire	58
—	biastérique	62
—	mento-nasal	39

Le bassin de bronze est rétréci à 40^{mm}.

Perforation de la suture sagittale vers sa partie moyenne et évacuation d'une certaine quantité de substance cérébrale.

Le broiement de la tête est obtenu à l'aide du cranioclaste appliqué à trois reprises successives en première position. D'abord sur la partie moyenne de la face et les deux autres fois sur chacune des tubérosités malaires.

Notre cranioclaste est ensuite fixé en seconde position sur l'occiput, et la tête ayant été ainsi saisie, l'extraction se fait sans difficulté à travers le bassin rétréci successivement à 35, 30 et 27^{mm}.

La base examinée après l'expérience est trouvée très complètement broyée.

Déductions. — Après le broiement répété, exécuté à l'aide de notre cranioclaste, la tête d'un enfant avant terme, saisie par l'occiput, peut franchir un rétrécissement très notable. Dans le cas actuel, un diamètre bimalaire de 58^{mm} a pu franchir un rétrécissement de 27^{mm} et ainsi vaincre une disproportion de 31^{mm} entre le diamètre bimalaire et le promonto-pubien.

Dans ces deux cas, l'extraction a été faite en opérant les tractions sur l'occiput.

Pour formuler des conclusions, il serait nécessaire d'avoir d'autres expériences ou, après le broiement répété,

le cranioclaste aurait été fixé sur la face, et aussi sur les régions temporales pour amener la tête au dehors.

Les deux exemples, qui viennent d'être rapportés et dans lesquels il a été possible de vaincre, entre le diamètre bimalaire et le rétrécissement, une disproportion de 25^{mm}, dans le premier cas, et de 31^{mm} dans le second, sont simplement destinés à montrer la possibilité du broiement répété à l'aide de notre cranioclaste.

Mode d'action de notre cranioclaste.

L'opération faite à l'aide de notre cranioclaste se compose de deux temps absolument distincts et séparés : un premier de broiement, un second d'extraction.

Premier temps : première position de l'instrument. — Le broiement est effectué à l'aide des deux branches se regardant par leur concavité ; la branche mâle par son tire-fond est fixée dans le trou occipital, la branche femelle sur la partie médiane de la face; de telle sorte que les os plus particulièrement atteints sont ceux qui occupent la partie médiane de la base, c'est-à-dire l'apophyse basilaire, la selle turcique, l'ethmoïde, la voûte palatine.

Dans les cas où le cranioclaste ne peut être appliqué, ainsi qu'il vient d'être dit, le tire-fond de la branche mâle est fixé en arrière du rocher dans la fosse cérébelleuse dirigée en arrière; la branche femelle est placée sur la tubérosité malaire située du même côté de la tête. Le broiement atteindra le rocher, les grandes et les petites ailes du sphénoïde, une partie de la voûte orbitaire, du maxillaire supérieur et enfin l'os malaire.

Dans l'un et l'autre cas, le broiement est très prononcé; il est néanmoins plus complet et plus efficace alors qu'il est fait du trou occipital à l'ethmoïde; car ce sont alors les parties les plus résistantes de la base du crâne qui sont atteintes,

c'est-à-dire l'apophyse basilaire, la selle turcique, la voûte palatine.

Deuxième temps : deuxième position de l'instrument. — Le broiement exécuté, notre instrument est appliqué comme le cranioclaste ordinaire, c'est-à-dire la convexité de la branche mâle regardant la concavité de la femelle. Pour obtenir ce résultat, il suffit, après avoir désarticulé, d'imprimer un demi-tour à la branche mâle, sans l'extraire de la cavité cranienne, puis de réarticuler dans cette nouvelle position.

La tête ainsi saisie se compose de deux parties absolument distinctes : l'une comprenant la face et la portion de la base du crâne qui s'étend du trou occipital jusqu'à la partie antérieure de la tête ; l'autre la région de la base du crâne située en arrière du trou occipital et la plus grande partie de la voûte.

Toute la partie de la tête qui est saisie et broyée par l'instrument est celle qui oppose à l'état normal l'obstacle le plus sérieux à l'extraction. La voûte, au contraire, et la partie de l'occipital située en arrière du trou vertébral, alors que la substance cérébrale est évacuée, s'affaisse facilement [1].

Alors qu'on exerce les tractions à l'aide du cranioclaste, le diamètre bimalaire étant mis en rapport avec un des diamètres obliques du bassin, à mesure que la partie de la tête saisie par l'instrument franchit le détroit supérieur, on voit le reste de l'extrémité céphalique, libre de toute prise instrumentale, conservant, par conséquent, sa souplesse, semouler sur les contours du bassin. — Ce n'est pas comme avec le céphalotribe, la tête qui impose sa forme au canal qu'elle doit franchir, c'est elle, au contraire, qui s'adapte aux parties environnantes et qui obéit aux pressions inégales qu'elle éprouve de différents côtés.

1. Voir page 21, le mode de résistance du cône basio-facial.

Avec le céphalotribe la réduction de l'extrémité céphalique est complètement confiée à l'instrument, la tâche des parois maternelles est nulle. Avec notre cranioclaste, au contraire, la réduction de la face et de la partie antérieure de la base du crâne est opérée par l'instrument ; à l'utérus et au bassin est confiée la tâche beaucoup plus facile de réduire le reste de la tête, ne trouvant plus dans la substance cérébrale son soutien normal.

Notre intention n'est ici en aucune façon d'instruire le procès entre le céphalotribe et le cranioclaste et de plaider la cause de l'un plutôt que de l'autre, mais seulement de montrer leur manière d'agir différente, chacune pouvant, suivant les cas, avoir ses avantages.

Deux *objections* seront faites à notre cranioclaste : dans le cas où le trou occipital est accessible, il est difficile à trouver; dans d'autres cas, il est inaccessible.

Pour toute personne qui a pratiqué le toucher intra-cranien la première objection ne pourra avoir de valeur. Si, par ce toucher, il peut paraître délicat en certaines circonstances de se prononcer sur les détails, il n'en est pas de même de la position générale de la tête; le doigt indique assez facilement le côté où se trouve la face et celle ou siège l'occiput; or il suffit de connaître cette position pour diriger le tire-fond dans la direction du trou occipital, et par quelques tâtonnements on ne tarde pas à s'assurer que cette branche se trouve fixée au point désiré.

Quant aux cas où le trou occipital est, à cause de l'inclinaison de la tête en avant, inaccessible, nous avons vu comment on pouvait corriger ce défaut. Cette correction est-elle impossible, et les deux objections qui viennent d'être faites seraient-elles vraies? notre cranioclaste, pouvant agir heureusement sans atteindre le trou occipital, n'en serait pas moins supérieur au cranioclaste ordinaire.

En lisant récemment le traité d'accouchement de Hubert[1], nous avons trouvé la description d'un instrument fort peu connu en France, et qui a été imaginé par Van Aubel pour réaliser une idée peu différente de celle qui nous a conduit dans la construction de notre cranioclaste.

Le céphalotribe de Van Aubel se compose de trois branches; deux seulement s'appliquent à la fois.

La branche centrale rectiligne est dirigée dans la cavité cranienne et doit atteindre le trou occipital. Cette première branche fixée, on introduit successivement chacune des deux autres branches aux extrémités du diamètre transverse du bassin. On broie ainsi dans un premier temps la partie de la base comprise entre le trou occipital et l'occiput, et dans un second celle qui s'étend du trou occipital à la face, ou réciproquement.

L'extraction se fait avec le même instrument, après le second broiement, en ayant soin de laisser la vis serrée.

Se servir du trou occipital pour procéder au broiement de la base du crâne, telle est l'idée qui a été le point de départ du céphalotribe de Van Aubel, ainsi que de notre cranioclaste. Mais l'analogie entre les deux instruments s'arrête là : le premier est un céphalotribe, dont les deux branches, il est vrai, s'appliquent successivement; le second n'est autre chose qu'un cranioclaste et n'a aucun analogie avec un céphalotribe.

Nous ne voyons pas, d'après la description de Hubert ou encore de Waseige[2], que le céphalotribe de Van Aubel ait été employé en expérience ou sur le vivant. Il est possible qu'il agisse heureusement sur la tête fœtale; toutefois une condition nous mettrait en méfiance contre cet instrument c'est la rectitude de la branche centrale ; d'après ce que nous avons vu avec le cranioclaste, une branche aussi droite

1. *Cours d'accouchement* de J.-L. Hubert, Louvain, 1869, t. II, p 155.
2. *Opérations obstétricales* Liège, 1881, p. 310.

fixée dans le trou occipital, quand l'instrument est serré, tend à s'échapper; pour éviter le glissement, il faut une concavité regardant la branche opposée; il est, d'autre part, peu probable que le crochet qui termine cette tige suffise pour empêcher le glissement. Ce sont là de simples objections théoriques, qu'il faudrait vérifier expérimentalement ou cliniquement.

§ 4. — DU CRANIOCLASTE EMPLOYÉ COMME INSTRUMENT DE MORCELLEMENT

La première observation où on trouve la méthode du morcellement décrite d'une façon précise est celle d'Élisabeth Sherwood, observation devenue célèbre et due à l'éminent accoucheur anglais Wiliams Osborn[1]. — Le rétrécissement pelvien présenté par cette malade était tel que le diamètre promonto-pubien minimum ne mesurait pas plus de 3/4 de pouce, c'est à dire environ 2 centimètres. Il est vrai que la partie droite du bassin offrait des dimensions un peu plus considérables. — Osborn fit la perforation du crâne à onze heures du soir, puis abandonna la malade espérant que les contractions utérines pourraient peut-être faire descendre la tête. — Le lendemain matin, à huit heures, l'extrémité céphalique n'était pas abaissée ; Osborn, à l'aide d'une pince (small forceps), dont il ne précise pas la forme, saisit les os qui se présentaient, enleva ainsi la plus grande partie du squelette de la voûte, après quoi il put amener la base à l'aide d'un crochet.

Le reste du corps étant en putréfaction fut extrait sans difficulté. La malade guérit.

La méthode d'Osborn fut défavorablement jugée par Den-

1. Index bibliog., N. 21, p. 189. La méthode de morcellement était vraisemblablement connue avant Osborn, puisque Ambroise Paré avait inventé des tenailles pour extraire la tête « pièces par pièces ». Mais l'observation de E. Sherwood est la première où on trouve la méthode nettement décrite sur le vivant.

man[1], qui prétendait qu'on n'obtenait aucun avantage pour l'extraction de la tête, de l'ablation des os de la voûte; néanmoins, dans un cas, Denman enleva, d'après ce procédé, la voûte cranienne, et put faire ensuite heureusement l'extraction du crâne « d'un manière assez étrange », ajoute-t-il.

David Davis , soit avec une pince coupante spéciale qu'il appelait « ostéotome » dont il donne la description, mais non la figure, soit avec une pince à os, pratiquait le morcellement de la voûte du crâne pour permettre l'extraction plus facile de la base, tantôt avec le crochet, tantôt avec son cranioclaste. Il pensait qu'avec ce moyen on pouvait extraire la tête dans des bassins mesurant 25^{mm}.

Braxton Hicks[3] a préconisé le même procédé; mais c'est à Robert Barnes qu'il faut arriver pour voir cette méthode atteindre un grand degré de précision et être soumise à des règles fixes.

R. Barnes[4] décrit la méthode du morcellement de la façon suivante : « J'introduis la petite branche (de mon cranioclaste), dans le crâne et l'autre entre l'os que je veux enlever et la peau; ayant ainsi saisi un morceau de pariétal ou de l'occipital, je le tords brusquement, ce qui le sépare, puis je l'arrache avec précaution, le guidant avec la main gauche, qui protège le vagin. Si le bassin n'est pas extrêmement déformé, il peut suffire d'enlever ainsi deux ou trois morceaux, par exemple, un angle du pariétal et un de l'occipital. L'arcade cranienne est ainsi brisée, de sorte que ce qui en reste s'aplatit aisément sur la base et forme comme un gâteau plat, lorsque la tête arrive au détroit; quand j'ai arraché assez pour permettre cet aplatissement, je saisis le front et la face, la vis qui est à l'extrémité des manches assurant la prise sur le frontal. La pince agit

1. Introduction à la pratique des accouchements. 1802, p. 210.
2. Index bibliog., n. 7.
3. Index bibliog., n. 12.
4. Index bibliog., n. 1, p. 284.

comme un céphalotribe et en tient lieu. Puis je tire, d'abord fort en arrière, pour faire décrire à la tête un cercle autour du faux promontoire. A mesure que la tête descend, elle tend à tourner le menton en avant; pour faciliter ce mouvement, qui n'est pas nécessaire, puisque le cas est tout différent de celui d'une tête normale, on peut tourner les manches de la pince. Il n'y a plus d'occipital qui puisse se renverser sur le dos. La tête vient de champ, comme un disque, si la déformation est considérable. — De $0^m,063$ à $0^m,051$ ou au dessus, il sera bon d'enlever la plus grande partie du frontal, du pariétal, du temporal et de l'occipital avant que de tirer. Par cette méthode, je reconnais, avec Osborn, Braxton Hicks, qu'une tête de volume ordinaire peut passer, sans danger pour la mère, à travers un diamètre conjugué de moins de $0^m,051$, pourvu que le diamètre transversal ait $0^m,076$. Je vais plus loin, et je déclare qu'on n'est pas justifié à ne pas opérer ainsi et à jouer la vie de la femme, sur la faible chance qu'offre l'opération césarienne. »

Barnes admet qu'on peut extraire par cette méthode un enfant dans un bassin plus étroit que 51^{mm} dans son diamètre minimum; mais il ne se prononce pas sur la limite inférieure où il pense que le morcellement puisse réussir.

Nous avons cherché à déterminer expérimentalement la valeur de cette méthode; examinons successivement le premier temps ou de morcellement, le second temps ou d'extraction opéré à l'aide de l'inclinaison de la base.

a. — Morcellement.

Nous avons essayé, avec le cranioclaste de Simpson, puis avec celui de Braun, d'enlever les os de la voûte en introduisant la branche externe sous le cuir chevelu; mais ce n'est qu'avec la plus grande peine, en réintroduisant l'instrument un grand nombre de fois et en nous blessant les doigts, que nous sommes parvenu à ce résultat.

Pensant qu'en modifiant l'instrument, en faisant une pince dont les extrémités seraient plus plates, et terminées au niveau des manches par deux grands anneaux rendant l'instrument très aisément maniable, nous pourrions obte-

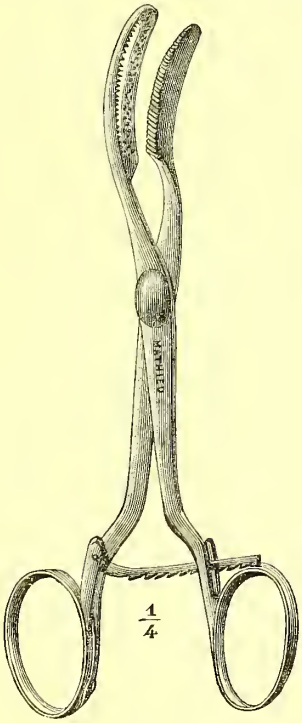

Fig. 42.

nir de meilleurs résultats, nous avons employé le cranioclaste représenté dans la figure 42. (Réduction $^1/_4$)

Avec ce cranioclaste nous avons pu glisser plus facilement sous le cuir chevelu ; mais ce n'est encore qu'avec beaucoup de difficultés que nous sommes arrivé à enlever tous les os de la voûte.

Essayant alors avec le même instrument de morceller la

voûte, en passant la branche externe sur le cuir chevelu, l'opération est devenue plus facile. En tordant brusquement l'os dans les deux sens opposés, on fracture et on détache la partie saisie, et il suffit ensuite de quelques tractions pour amener les parties molles et dures comprises dans la pince. Mais ce procédé a le grand inconvénient de mettre la surface interne de l'utérus et du vagin directement en contact avec les esquilles osseuses, et même avec une main introduite jusqu'à l'os qu'on détache, il nous semble impossible de ne pas produire de graves blessures.

Par conséquent, pénétration sous le cuir chevelu, méthode presque impossible tellement elle est difficile; — application sur le cuir chevelu, méthode praticable, mais des plus dangereuses pour la mère; — telle est l'alternative dans laquelle nous paraît placé le morcellement.

A. Skene[1] a conseillé le procédé suivant : la femme étant couchée dans la position latérale gauche on place le spéculum univalve de Sims et on fait maintenir la paroi antérieure du vagin avec un rétracteur. Après avoir perforé le crâne, on pratique sur le cuir chevelu une incision cruciale. On glisse une sonde métallique entre le squelette et le revêtement cutané pour les séparer l'un de l'autre. Puis, à l'aide d'une pince (dont l'auteur ne précise pas la forme), on enlève chacun des os ou des débris d'os qui se présentent à la vue de l'opérateur.

Avec le procédé de Skene, que nous résumons ici simplement à titre de curiosité, deux éléments nouveaux interviennent : 1° la vue, qui dirige l'opérateur dans ses tentatives; 2° la protection (incomplète, il est vrai,) des parois vaginales à l'aide du spéculum.

b. Inclinaison de la base et extraction.

La voûte du crâne enlevée, il s'agit d'amener la face et

1. Index bibliog., n. 29.

ensuite d'extraire la tête. Différents moyens peuvent être employés dans ce but.

1° *Le crochet.* — C'était l'instrument dont se sont servi Osborn et après lui Braxton Hicks. Le crochet est fixé dans un orbite ou sous le menton. Les tractions défléchissent la face, puis ensuite l'amènent au dehors ainsi que le reste de la tête.

2° *Crochet et cranioclaste.* — La face étant amenée à l'aide des crochets, on a conseillé d'appliquer le cranioclaste pour l'extraction.

3° *Cranioclaste.* — Barnes, aussitôt que la voûte est enlevée, applique le cranioclaste sur le front et la face. Il attire d'abord la face de champ, et quand elle a traversé le rétrécissement, il relève l'instrument et permet à la base de passer parallèlement à l'axe du détroit supérieur.

4° *Main.* — Nous n'avons pas vu que la main ait été conseillée pour opérer la déflexion. Expérimentalement deux doigts dirigés vers le menton ramènent assez facilement la face. Le moyen serait à tenter cliniquement. La face ainsi abaissée on pourrait appliquer le cranioclaste sur elle.

5° *Passe-lacs.* — Cet instrument pourrait être employé ici très avantageusement de la façon suivante : il serait appliqué avant le début du morcellement, et pendant qu'on saisirait et enlèverait les différents os, le lacs attiré en bas fixerait la tête, facilitant ainsi l'accès des différentes pièces du squelette. — Le morcellement terminé, il suffirait, pour amener la déflexion : 1° soit simplement de tirer à la fois sur les deux chefs du lacs ; 2° soit un corps quelconque étant fixé sur le chef passé primitivement dans la cavité cranienne, d'exercer des tractions ensuite sur le chef externe ; le corps en question venant butter contre la base du crâne, on verrait la déflexion de la tête s'opérer. En continuant les tractions, s'il n'y avait pas de disproportion entre le diamètre naso-mental et le rétrécissement, on pourrait amener la tête au dehors, sinon, on ferait une application de cranioclaste sur la face.

Détermination de la limite d'application de cette méthode.

Malgré les dangers ou les difficultés que présente le morcellement, comme dans les cas de rétrécissement très marqué du bassin, il peut être pratiqué et permettre l'extraction de la tête alors que toute autre méthode aurait vraisemblablement échoué. Nous croyons utile de déterminer expérimentalement le degré minimum du rétrécissement pelvien qui autorisera à l'employer, et enfin la manière dont il pourra être exécuté avec le moins de difficultés.

Cette méthode, avons-nous dit, se compose de deux temps; un premier de morcellement, un second d'extraction. Nous aurions, par conséquent, à étudier expérimentalement chacun de ces deux stades. Mais si l'expérience peut donner des résultats assez précis sur le degré de rétrécissement qu'on peut faire franchir à une tête après l'ablation de la voûte osseuse, il n'en est pas de même du degré auquel le morcellement devient impossible.

Le morcellement, impossible ou très difficile, quand on veut respecter le cuir chevelu, ne présente dans le cas contraire, alors qu'on applique la branche enterne sur le revetement cutané de la tête, que relativement peu de difficultés avec le bassin de bronze, même avec le rétrécissement maximum dont il est susceptible (27^{mm}). Il est évident que sur la femme il en serait autrement.

Nous en sommes donc réduit à demander à l'expérimentation simplement le degré de rétrécissement qu'une tête débarrassée de sa voûte peut franchir.

Les trois expériences qui suivent sont faites dans ce but; la troisième montre en outre les avantages qu'on peut obtenir en passant au début de l'opération un lacs à travers la base du crâne, d'après le procédé que nous avons précédemment décrit.

1re Expérience (n° 33.) — *Tête fœtale dont la voûte a été enlevée*

préalablement à l'aide de ciseaux. — La face est prise avec le cranioclaste; détermination du degré de rétrécissement que la tête peut franchir; 27mm.

Tête fœtale.

Diamètre	inio-nasal	109mm
—	bipariétal	94
—	bimalaire	73
—	biastérique	74
—	mento-nasal	45

Toute la voûte est enlevée avec des ciseaux. Le diamètre qui s'étend du menton au point de la section osseuse (diamètre mento-embryotomique de Pugliati)[1], est de 47mm. — La distance du rebord alvéolaire du maxillaire supérieur au même point que précédemment, est de 35mm.

Nous appliquons notre cranioclaste sur la face, la branche mâle dans la bouche, la branche femelle sur l'ethmoïde; l'instrument est articulé en seconde position.

L'extraction est possible, le menton étant tourné en avant dans le bassin de bronze rétréci à 30mm, et même à 27mm.

Déduction. — La voûte étant enlevée sur une tête offrant les dimensions ordinairement trouvées chez l'enfant à terme, l'extraction en présentation de la face est possible dans un diamètre minimum de 27 millimètres.

2e Expérience (n° 34). — *Tête, diamètre bimalaire* 72mm; *voûte enlevée. — Face saisie avec le cranioclaste de la bouche à l'ethmoïde; extraction possible dans un bassin de* 27mm.

Tête fœtale.

Diamètre	inio-nasal	113mm
—	bimalaire	72
—	bipariétal	89
—	biastérique	74
—	mento-nasal	42
—	bucco-nasal	24

La voûte cranienne est complètement enlevée à l'aide de ciseaux.

1. Index bibliog., n. 23.

La face est placée au détroit supérieur rétréci à 27^{mm}, en MIDT.

Nous appliquons notre cranioclaste, la branche mâle dans la bouche, et la convexité de la cuiller tournée vers la voûte palatine ; la cuiller femelle est placée sur l'ethmoïde et la selle turcique.

L'instrument étant serré, et le menton tourné en avant, la sortie de la tête se fait avec des tractions modérées.

Déduction. — La voûte du crâne complètement enlevée, en appliquant le cranioclaste de la bouche à l'ethmoïde, on peut, en tournant le menton en avant, extraire la tête d'un enfant à terme à travers un bassin mesurant 27 millimètres dans le diamètre promonto-pubien.

3e Expérience (n° 35). *Tête, diamètre bimalaire* 65^{mm}. — *Bassin de* 40^{mm}. — *Application d'un lacs à travers la base du crâne. — Morcellement de la voûte. — Extraction du reste de la tête d'abord avec le lacs, puis avec le cranioclaste appliqué sur la face.*

Tête fœtale :

Diamètre	inio-nasal	114^{mm}
—	bipariétal	87
—	bimalaire	65
—	biastérique	69
—	mento-nasal	43
—	bucco-nasal	27

Le bassin de bronze est rétréci à 40^{mm}.

La tête est en OIGT.

Nous commençons par l'application de notre passe-lacs. La branche externe est placée sur le menton, la branche interne avec laquelle on fait la perforation de la voûte, après avoir été fixée dans le canal de la branche externe, est vissée ensuite dans la base du crâne et le tire-fond ne tarde pas à rejoindre sa cavité de réception. L'application du lacs est terminée suivant les règles.

Une nouvelle perforation à la voûte du crâne est faite, la première étant insuffisante.

Nous essayons ensuite avec notre petit cranioclaste, à manches terminés par des anneaux (fig.42, p. 163), de saisir les os de la voûte en faisant pénétrer la cuiller femelle entre le cuir chevelu et le squelette ; mais, après plusieurs tentatives, nous ne pouvons y parvenir, et nous sommes obligé de la placer sur le cuir chevelu.

Nous pratiquons ainsi successivement l'ablation de l'écaille occipitale, des pariétaux et des frontaux jusqu'au niveau environ du rebord orbitaire supérieur.

Le morcellement achevé, des tractions exercées sur le lacs suffisent pour amener la face, et, en continuant de tirer, la tête arrive au dehors, le menton étant placé en avant (le bassin était rétréci à 40^{mm}).

(En mesurant le diamètre qui s'étend du menton au point où les os ont été enlevés, on trouve 45^{mm}.)

La tête est remise en place, la face située dans le plan du détroit supérieur en M I G T.

Dans ces conditions on introduit la branche mâle de notre cranioclaste dans la bouche, et la branche femelle sur l'ethmoïde.

Dans un premier temps on opère le broiement, dans un second la branche mâle est retournée et placée dans la position du cranioclaste ordinaire.

Le menton étant alors dirigé en avant, l'extraction peut être faite dans un bassin dont le diamètre antéro-postérieur a été réduit à 30^{mm} et même ensuite à 25^{mm}.

Déductions. — 1° Le procédé de morcellement qui consiste à faire passer une des cuillers de l'instrument entre le cuir chevelu et l'os nous semble impraticable.

2° Le morcellement, tel qu'il a été fait dans l'expérience précédente, s'exécute avec assez de facilité ; mais il est très dangereux pour les parties maternelles, à cause des esquilles qu'on enlève et qui blessent pendant leur trajet, et à cause de celles qu'on laisse et qui sont directement en contact avec les tissus maternels.

3° Le lacs passé à travers la base présente un double avan-

tage : fixer la tête pendant l'opération du morcellement; permettre après l'enlèvement de la voûte d'amener la face sans difficulté, et, dans certains cas, de terminer l'accouchement par de simples tractions, alors que le diamètre mento-embryotomique[1] n'est pas supérieur au diamètre minimum du bassin.

4° Le cranioclaste appliqué sur la face, lorsque la voûte est enlevée, permet de terminer l'accouchement dans des bassins excessivement rétrécis. Dans le cas actuel, on a pu entraîner la tête par ce moyen à travers un diamètre minimum de 30 et même de 25 millimètres.

CONCLUSIONS

(Exp. 33, 34, 53)

1° Le morcellement à l'aide du cranioclaste est une méthode ou difficile ou dangereuse.

a. Difficile quand on veut introduire une des branches de l'instrument entre le cuir chevelu et le squelette.

b. Relativement facile, mais dangereuse, quand on enlève à la fois les os et la peau qui les recouvre.

2° Sauf certains cas exceptionnels, où le rétrécissement sera peu marqué, le morcellement ne sera pas praticable sans enlever en même temps le cuir chevelu.

3° Il est impossible de déterminer expérimentalement la limite approximative du degré de rétrécissement pelvien qui permettra de faire le morcellement. — Les conditions où nous avons opéré, sont à cet égard trop différentes de ce qu'on observe sur le vivant. — Expérimentalement, nous avons pu l'exécuter avec une facilité relative (le cuir chevelu étant

1. Diamètre déjà indiqué dans une expérience précédente, et allant du menton au point où la voûte a été enlevée sur le plan médian de la tête.

enlevé avec le squelette) dans le bassin de bronze rétréci antéro-postérieurement à 27^{mm}. — Cliniquement, si on en croit l'observation d'Élisabeth Scherwood, il serait aussi possible avec un rétrécissement pelvien très marqué.

4° Le meilleur instrument pour le pratiquer est la pince que nous avons décrite précédemment; c'est elle dont le maniement est le plus facile et l'application la plus aisée.

5° La fixation de la tête, la déflexion et l'extraction pourront être obtenues à l'aide d'un lacs, passé par la base au moyen de l'instrument, que nous avons proposé à cet effet.

6° Dans le cas où on ne voudrait s'en servir, la déflexion pourrait être opérée avec la main, un crochet ou le cranioclaste et l'extraction faite avec ce dernier instrument.

7° Le morcellement permettra d'extraire une tête à terme dans un bassin de 30^{mm} dans son diamètre promonto-pubien minimum, même, dans certains cas, au-dessous; c'est, par conséquent, une méthode supérieure au point de vue du degré de rétrécissement qu'elle permet de surmonter, à toutes celles que nous avons étudiées jusqu'à présent. On pourra donc la tenter dans les cas d'angustie très marquée; en toute autre circonstance, nous croyons qu'on doit lui préférer les méthodes d'inclinaison ou de broiement.

III. — DU CRANIOCLASTE SUR LA TÊTE DERNIÈRE

La tête peut se présenter dernière au détroit supérieur dans trois conditions différentes :

1° Tantôt elle est adhérente au tronc et encore intacte. L'enfant est entier, complet, n'a subi aucune espèce de mutilation.

2° Tantôt, tout en étant encore adhérente au tronc, la tête a déjà été ouverte et plus ou moins endommagée : dans le cas, par exemple, ou après la céphalotripsie on a fait la version.

3° Tantôt enfin la tête est séparée du tronc et reste seule retenue au-dessus du détroit supérieur; dans ce cas, elle peut encore être, soit intacte, soit mutilée.

De là l'étude des trois chapitres distincts que nous allons successivement aborder.

§ 1. — La tête est intacte et non séparée du tronc

La tête se présentant dernière au détroit supérieur après la sortie du tronc, est, dans la grande majorité des cas, située transversalement. C'est dans cette position transversale que nous l'envisagerons dans nos différentes expériences.

La perforation peut être pratiquée, soit sur l'occiput, au niveau de sa jonction avec le cou, — soit en avant ou sous le menton, dans l'espace circonscrit par le maxillaire inférieur

et le cou, — soit par la bouche et la voûte palatine, — soit enfin latéralement dans la région temporale.

Trois ordres de considérations seront susceptibles d'entraîner la détermination de l'accoucheur dans le choix de la région qu'il perforera, à savoir :

1° La facilité avec laquelle cette région sera accessible.

2° La facilité avec laquelle elle se laissera perforer.

3° Les avantages qu'elle présentera au point de vue de l'application du cranioclaste.

De ces trois points le dernier seul nous occupera ici.

A. *Si la perforation est faite au niveau de l'occiput*, le cranioclaste pourra être appliqué de trois façons différentes :

1° *De la perforation à l'occiput*, en faisant des tractions sur la tête ainsi saisie; on abaissera l'extrémité postérieure du crâne; on produira une inclinaison occipitale.

2° *De la perforation à la face*[1], en cherchant, non à broyer la base, mais à l'incliner en relevant son extrémité faciale. Par ce procédé, on obtiendra un changement de position analogue au précédent, c'est-à-dire une inclinaison occipitale.

3° *De la perforation à la face*, en s'efforçant d'obtenir le broiement. La base ne sera plus inclinée, mais brisée; la tête sera extraite parallèlement à elle-même.

B. *La perforation intéresse-t-elle la voûte palatine et la selle turcique*, il y aura deux manières d'appliquer le cranioclaste :

1° *Soit de la perforation à l'occiput*; on produit alors, par le fait du redressement de la région occipitale, une inclinaison du côté de la face, une inclinaison faciale.

2° *Soit de la perforation à la face;* on obtient aussi par ce procédé l'inclinaison faciale, mais plus prononcée que précédemment.

C. *La perforation enfin peut siéger au niveau d'une des*

1. Procédé indiqué par Chauvenet (Index bibliog., n. 4).

régions temporales, et la prise avec le cranioclaste peut être faite[1] :

b. Soit du côté de la face ;

b. Soit du côté de l'occiput.

Nous avons, dans notre étude, laissé de côté l'application du cranioclaste sur la tête perforée latéralement, alors qu'elle n'est pas séparée du corps.

Les quatre expériences qui suivent sont consacrées à l'étude des différents procédés mentionnés à propos de la perforation sur l'occiput et sur la selle turcique; elles sont faites dans le but d'apprécier la valeur respective de chacun d'eux, ainsi que leur efficacité relative au point de vue de l'extraction de la tête.

1° Perforation sur l'occiput, puis sous le menton.

1re Expérience (n° 36). — *Tête placée dernière transversalement. — Diamètre bimalaire 62 millimètres. — Bassin rétréci à 50, puis à 40 millimètres. — Comparaison, au point de vue de l'extraction, des avantages fournis par l'inclinaison de la tête, d'abord du côté de l'occiput, puis du côté de la face. — A. Perforation au niveau de l'occiput; application du cranioclaste sur la base. — B. Application du cranioclaste sur l'occiput par la même perforation. — C. Perforation de la voûte palatine et selle turcique; application du cranioclaste de cette perforation à la face.*

Tête fœtale :

Diamètre	inio-nasal	115mm
—	bipariétal	91
—	bimalaire	62
—	biastérique	69
—	mento-nasal	44

Bassin de bronze; rétrécissement antéro-postérieur de 50 millimètres.

La tête est placée dernière transversalement, l'occiput en rapport avec la partie gauche du bassin.

1. Ce genre de perforation est conseillé par Rokitansky (Index bibliog., n. 26, p. 487).

La perforation est faite à l'aide d'un trépan sur l'occiput, immédiatement en arrière du cou.

A. A travers cette perforation, nous introduisons avec quelque difficulté la branche femelle du cranioclaste de Braun, et la dirigeons du côté du front, de manière à ce que sa concavité vienne s'appliquer sur la base du crâne.

La branche mâle est placée en rapport avec le cou, et l'instrument étant serré dans cette situation, la base du crâne est saisie parallèlement à la direction de son grand axe ou inio-nasal. — Les deux branches du cranioclaste sont articulées en avant du cou.

Nous essayons alors, en imprimant une direction convenable à l'instrument, d'abaisser l'occiput, tout en le dirigeant en arrière vers le sacrum. Mais ce mouvement de bascule est impossible à exécuter.

Dans ces tentatives, l'extrémité occipitale de la tête venant butter contre le détroit supérieur s'aplatit contre l'obstacle. Sous l'influence de cet aplatissement, la partie postérieure de la tête augmente de volume transversalement, et son engagement dans la cavité pelvienne en devient d'autant plus difficile. Ce détail nous explique l'impossibilité de faire basculer la tête.

B. Après avoir enlevé le cranioclaste, qui, ayant été serré modérément, n'a pas fracturé la base du crâne, la branche mâle est introduite dans la cavité cranienne par la perforation occipitale, et la branche femelle sur l'occiput.

La vis de pression est appliquée et l'instrument serré.

En opérant des tractions sur le cranioclaste, on voit la région occipitale de la tête s'abaisser, et la face, par contre, s'élever. Il se produit un mouvement de bascule, dont le résultat va être de rapprocher de la verticale le diamètre antéro-postérieur de la base.

Tout en continuant les tractions, nons dirigeons le cranioclaste en arrière, de manière à le placer en rapport avec la face antérieure du sacrum.

La tête s'abaisse petit à petit en s'étirant en forme de cône dont le sommet correspond à l'occiput et la base, supérieurement placée, à la face.

L'extrémité céphalique enfin peut être extraite sans difficulté; le diamètre bimalaire s'étant tourné transversalement, et le menton étant en rapport avec la face postérieure du pubis.

C. La tête est replacée dernière, au-dessus du détroit supérieur. — Le bassin est diminué de 1 centimètre; de 50 millimètres il est porté à 40. Rétrécissement qui, vu les manipulations subies par le fœtus, rend les difficultés de l'extraction à peu près égales à ce qu'elles étaient auparavant, avec un diamètre promonto-pubien minimum de 50 millimètres

Perforation de la tête sous le menton dans la direction de la selle turcique avec l'instrument de Blot.

Introduction de la branche mâle dans cette perforation et de la branche femelle sur la face.

Le cranioclaste étant fixé dans cette position, tractions directement en bas et dirigeant la face vers la concavité sacrée. Le diamètre bimalaire est placé dans le sens du diamètre oblique du bassin.

Le passage se fait sans difficultés avec quelques tractions un peu énergiques.

Déductions. — 1° La tête venant dernière, on peut pour l'extraire essayer d'incliner la base, soit en abaissant d'abord l'occiput, soit la face.

2° La région occipitale est susceptible d'être abaissée de *la perforation étant faite sur l'occiput.* — A. Soit en appliquant deux façons, la branche femelle du cranioclaste dans le crâne et la branche mâle sur le cou à sa partie supérieure; ce procédé donne de mauvais résultats. — B. Soit en plaçant la branche mâle dans le crâne, et la branche femelle sur l'occiput. Par ce moyen, on peut accomplir facilement l'inclinaison de la tête vers sa partie postérieure. Dans l'expérience précédente, il a permis d'extraire une tête dont le diamètre bimalaire était de 62^{mm}, à travers un bassin présentant comme diamètre minimum antéro-postérieur 50^{mm} et de vaincre, par conséquent, une disproportion de 12^{mm} entre ces deux diamètres.

3° *La perforation étant faite en avant dans la direction de la selle turcique*, en introduisant la branche mâle par cette perforation, et la femelle sur la face, on peut, par des

tractions amener la tête en la fléchissant, c'est-à-dire en produisant l'inclinaison faciale. Dans l'expérience précédente, la tête, il est vrai, déjà un peu démolie par les tentatives antérieures, a pu franchir un bassin de 40mm. Donc 22mm de disproportion entre le diamètre bimalaire et le rétrécissement ont été surmontés par ce moyen.

4° Les deux procédés précédemment décrits d'inclinaison occipitale (Expérience 36. B,) et d'inclinaison faciale (Expérience 36. C,) nous paraissent devoir donner à peu près les mêmes résultats et favoriser semblablement la sortie de la tête.

2° Perforation sur l'occiput.

2e EXPÉRIENCE (n° 37.) — *Perforation sur l'occiput. — Tête fœtale présentant un diamètre bimalaire de 65mm, placée dernière. — Essai d'extraction en appliquant le cranioclaste d'abord sur l'occiput, puis sur la face. Résultats peu favorables fournis par ces tentatives.*

Tête fœtale :

Diamètre	inio-nasal	107mm
—	bipariétal	83
—	biastérique	70
—	bimalaire	65
—	mento-nasal	43

Nous employons le bassin de bronze. La tête est placée dernière, l'occiput tourné à gauche. La perforation est faite avec l'instrument de Blot au point de jonction du cou et de l'occiput.

A. La branche mâle de notre cranioclaste est introduite dans la cavité cranienne, et la femelle appliquée sur l'occiput.

Essayant alors de faire l'extraction à travers le bassin de bronze dont le diamètre promonto-pubien a été rétréci à 65mm, nous ne pouvons y parvenir.

La tête, sous l'influence des tractions exercées par l'instrument, se défléchit; le menton s'accroche au niveau du détroit supérieur, de telle sorte que c'est le diamètre mento-maximum qui se trouve dans le plan du détroit supérieur, condition des plus défavorables pour le passage de l'extrémité céphalique.

Pour pouvoir amener la tête il faut élargi le diamètre promonto-pubien de 10^{mm}, c'est-à-dire le porter à 70^{mm}.

B. La branche mâle étant laissée dans la cavité cranienne, nous en dirigeons la convexité du côté de la selle turcique. La branche femelle est appliquée sur la face.

Les deux branches sont articulées en avant du fœtus, car si on veut les faire passer en arrrière, la branche femelle est repoussée par le corps de l'enfant dans la direction de la symphyse sacro-iliaque et ne peut plus venir s'appliquer sur la face. (C'est pour ce motif que, dans toutes les applications du cranioclaste sur la tête dernière, il faut introduire et articuler l'instrument en avant du tronc de l'enfant.)

Le but que nous poursuivions en plaçant ainsi l'instrument était, non de broyer la base, mais de la redresser, le menton s'élevant et l'occiput s'abaissant. En serrant le cranioclaste on voit en effet ce résultat se produire. La branche mâle repousse l'apophyse basilaire et la selle turcique, tandis que la branche femelle fournit un point d'appui aux maxillaires; le squelette réunissant les différents points osseux n'étant pas comprimé perpendiculairement, mais obliquement à sa direction, la déflexion de la tête en est le résultat.

Le cranioclaste étant complètement serré, la tête se trouve défléchie, de telle sorte qu'une ligne horizontale passant par le menton aboutit en arrière, environ à un bon centimètre au-dessus du lambda, c'est-à-dire qu'on a dans le plan horizontal à peu près le diamètre mento-maximum de la tête, condition très défavorable à sa sortie.

Aussi en faisant des tractions (le bassin rétréci à 60^{mm}) pour amener la tête, l'occiput vient-il butter contre le détroit supérieur et empêche l'engagement de cette partie du crâne. Pour pouvoir faire sortir l'ovoïde céphalique, il faut élargir le diamètre promonto-pubien d'un centimètre, c'est-à-dire le porter à 70^{mm}

C. Sur cette même tête nous essayons, au lieu d'incliner la base du crâne, de la broyer, et pour cela nous appliquons notre cranioclaste de la perforation à la face, en opposant les mors par leur concavité et en faisant fléchir préalablement la tête par un aide.

Le broiement peut être effectué jusqu'à un certain degré,

mais pas très prononcé, parce que sous l'action du cranioclaste, même appliqué de la façon précédente, la base se défléchit et échappe en partie à l'action broyante de l'instrument.

Notre cranioclaste désarticulé et appliqué en seconde position, la tête se défléchit de nouveau; cependant, comme il y a un certain degré de broiement, l'extraction peut se faire à travers un diamètre promonto-pubien un peu plus étroit que précédemment, c'est-à-dire de 65^{mm}.

Déductions. — La perforation étant faite à l'union de l'occiput et du cou, le cranioclaste peut être appliqué de deux façons :

1° Soit sur l'occiput; dans ce cas, l'extraction s'est faite difficilement dans cette expérience (n° 37), quand elle avait été facile dans la première (n° 36), et cela parce qu'en tirant, on place le diamètre mento-maximum de la tête en rapport avec le diamètre transverse du détroit supérieur.

2° Soit sur la face; on peut alors poursuivre deux buts :

a. Soit incliner la base. Cette inclinaison est peu favorable à l'extraction, parce qu'elle place le diamètre mento-maximum en rapport avec le diamètre transverse du détroit supérieur.

b. Soit broyer la base, but qui n'est atteint qu'incomplètement avec notre cranioclaste. En même temps qu'on opère un certain degré de broiement, la tête se défléchit de telle sorte que le résultat est peu favorable, quoiqu'un peu meilleur que le précédent.

Par conséquent, toutes les fois que la perforation siègera sur l'occiput dans les cas de tête dernière, l'extraction avec le cranioclaste, quel que soit son mode d'application, se fera dans de mauvaises conditions.

3° Perforation sur l'occiput.

3e Expérience (n° 38). — *Perforation sur l'occiput. — Tête fœtale, diamètre bimalaire* 65^{mm}, *placée dernière au détroit supérieur rétréci,* 60^{mm}. *—Application de la branche mâle du cranioclaste dans la perforation, de la branche femelle sur*

la face défléchie et le cou. Extraction à travers un bassin de 60^{mm}, *puis de* 50^{mm}; *insuccès avec un bassin de* 45^{mm}.

Tête fœtale :

Diamètre	inio-nasal	105^{mm}
—	bimalaire	65
—	biastérique	69
—	bipariétal	89
—	mento-nasal	38

Tête placée dernière au niveau du détroit supérieur rétréci à 60^{mm}.

Perforation de l'occiput du côté gauche.

Introduction de la branche mâle de *notre cranioclaste* dans la perforation.

La branche femelle est glissée sur la face en avant du corps. A l'aide de cette branche on repousse le menton et on produit un certain degré de déflexion de la tête. Le cranioclaste est alors serré, et quand la vis de pression est arrivée à la fin de sa course, la branche femelle correspond par son extrémité à la lèvre supérieure. L'extension de la tête est très complète.

Pour pratiquer l'extraction, on imprime à l'instrument un mouvement de rotation de 1/8 de cercle, de manière à placer le diamètre bimalaire dans le diamètre oblique droit.

On peut alors amener la tête à travers le bassin mesurant 60^{mm} dans son diamètre antéro-postérieur.

La voûte oppose à l'engagement une résistance assez marquée; mais, grâce à l'écoulement de la matière cérébrale, elle s'affaisse et permet le passage de la tête.

La tête remise en place sans enlever le cranioclaste, l'extraction devient possible à travers un rétrécissement antéro-postérieur de 50^{mm}.

Le bassin rétréci à 45^{mm} ne permet pas la sortie de la tête.

Déductions. — 1° La perforation étant faite au niveau de l'occiput, la branche mâle introduite dans le crâne par cette ouverture et la femelle sur le cou, après déflexion de la tête, il a été possible de faire l'extraction à travers un bas-

sin rétréci de 60 puis de 50^{mm} dans son diamètre promonto-pubien.

2° La disproportion entre le diamètre bimalaire et le rétrécissement qu'on a pu vaincre dans l'expérience précédente a donc été de 5, puis de 15^{mm}.

4° Perforation sous le menton.

4e Expérience (n° 39.) — *Perforation dans la direction de la selle turcique. — Tête fœtale, diamètre bimalaire de* 66^{mm}, *placée dernière au détroit supérieur. — Application du cranioclaste d'abord dans la direction de l'occiput, puis dans celle de la face. — Comparaison de ces deux procédés au point de vue de l'extraction de la tête.*

Tête fœtale :

Diamètre	inio-nasal	106^{mm}
—	bipariétal	84
—	biastérique	70
—	bimalaire	66
—	mento-nasal	40

Bassin de bronze des Enfants assistés.

La tête est placée dernière au détroit supérieur rétréci à 60^{mm}.

Perforation faite à l'aide de l'instrument de Blot, sous le menton, dans la direction de la voûte palatine et de la selle turcique ; une certaine quantité de substance cérébrale est évacuée immédiatement.

A. Nous appliquons la branche mâle de *notre cranioclaste* à travers la perforation dans la cavité cranienne, la convexité du mors dirigée du côté de l'occiput. La branche femelle glissée en avant du fœtus est placée sur la région postérieure de la tête. L'instrument étant serré dans cette position, la tête est saisie de la selle turcique à l'astérion postérieur, c'est-à-dire obliquement.

En faisant des tractions, on peut obtenir le passage à travers un bassin mesurant 60^{mm} dans son diamètre antéro-postérieur. La tête étant remise en place ne peut franchir un rétrécissement de 55^{mm}.

Le cranioclaste est enlevé, et en examinant la tête fœtale, on

voit qu'aucune partie n'a été fracturée, que l'instrument a simplement pincé, un peu disjoint, mais non broyé le squelette.

B. La tête est replacée dernière au niveau du détroit supérieur, l'occiput dirigé du côté gauche.

La branche mâle du cranioclaste est introduite dans la cavité cranienne, la convexité du mors dirigée du côté de la face.

La branche femelle est appliquée sur la face [1].

L'instrument serré dans cette position contracte une prise solide de la selle turcique et de la voûte palatine à la face.

En exerçant des tractions sur le cranioclaste, on peut alors amener la tête à travers le bassin de bronze rétréci à 50^{mm}, puis à 45^{mm}; à 40^{mm} le passage n'est plus possible.

Déductions. — 1° Quand la perforation est faite à travers la voûte palatine et la selle turcique, le cranioclaste appliqué en avant du œtus, de l'ouverture cranienne à l'occiput, peut vaincre une disproportion de 6^{mm} entre le diamètre bimalaire et le rétrécissement pelvien.

2° Avec la même perforation, l'application étant faite sur la face au lieu de l'occiput, on pourra surmonter une différence plus considérable entre le diamètre bimalaire et le rétrécissement, différence qui peut être évaluée d'après l'expérience précédente à 120^{mm}.

3° Quand la perforation est faite au niveau de la voûte palatine et de la selle turcique, il est donc bien préférable, pour opérer l'extraction de la tête, d'appliquer le cranioclaste plutôt sur la face que sur l'occiput.

CONCLUSIONS DE CES QUATRE EXPÉRIENCES

(Exp. 36, 37, 38, 39).

A. La perforation siège sur l'occiput. — Le cranioclaste est applicable d'après différents procédés, dont on peut comparer la valeur par le degré de disproportion entre le

1. Procédé indiqué par Fabbri (Index bibliog., n. 8, p. 40).

diamètre bimalaire et le rétrécissement qu'ils permettent de surmonter.

Suivant la prise du cranioclaste, on obtiendra, soit l'inclinaison de la base vers son extrémité occipitale, soit le broiement de la base dans la partie comprise entre la face et la perforation faite au niveau de l'occiput.

1° Le cranioclaste étant appliqué de la perforation à l'occiput produira l'inclinaison occipitale et, suivant les cas, permettra tantôt une extraction facile (première expérience 12^{mm} de disproportion), tantôt une extraction difficile (deuxième expérience 5^{mm} en faveur du rétrécissement pelvien).

2° La branche fenêtrée du cranioclaste étant appliquée dans la perforation, et la branche pleine sur le cou, on produira, en serrant l'instrument, un certain degré de déflexion de la tête qui amènera l'inclinaison occipitale. Ce procédé est peu favorable à l'extraction, ainsi qu'on peut le voir dans la première expérience.

3° Pugliati[1] extrait la tête fœtale venant dernière et perforée au niveau de l'occiput, en plaçant la branche mâle dans le crâne et la femelle sur la face. Il a pu, par ce moyen, (dans l'expérience rapportée à la page indiquée[1]) vaincre une disproportion de 29^{mm} entre le diamètre bimastoïdien et le rétrécissement pelvien.

Nous avons, dans deux expériences, essayé le procédé de Pugliati, et les résultats que nous avons obtenus ont été peu favorables. Dans le premier cas (deuxième expérience, n° 37) la tête n'a pu être amenée qu'à travers un bassin présentant dans son diamètre rétréci 5^{mm} de plus que le bimalaire. Dans le second cas (troisième expérience n° 38), l'extraction s'est faite dans de meilleures conditions, et on a pu vaincre, entre le diamètre bimalaire et le rétrécissement, une disproportion de 5 puis de 15^{mm}.

1. Index bibliog., n. 23, p. 230.

Le succès obtenu par Pugliati ne peut vraisemblablement être dû qu'à une mollesse tout à fait spéciale des os du crâne ; l'auteur dit lui-même que la tête dont il s'est servi était « mediocremente ossificata ». Avec une tête normale les résultats sont loin d'être aussi bons.

4° A l'aide de notre cranioclaste, on peut, en l'appliquant de la perforation à la face, successivement en première et en seconde position, obtenir un certain degré de broiement de la base du crâne. — Toutefois ce résultat ne sera pas très marqué, parce que la base s'inclinera sous l'action du cranioclaste et échappera ainsi au pouvoir fracturant de l'instrument. — Dans la deuxième expérience. en employant ce procédé, nous avons pu simplement faire passer le diamètre bimalaire à travers un récissement pelvien qui lui était égal, tandis que, appliqué en cranioclaste ordinaire, sans broiement préalable, on avait été obligé d'avoir un bassin plus large de 5^{mm}.

5° De tous les procédés d'application du cranioclaste sur la tête dernière, *alors que la perforation siège sur l'occiput*, il n'en est aucun de bien satisfaisant; les deux auxquels on devra de préférence avoir recours sont, ou l'application de la perforation à l'occiput, ou l'application de la perforation à la face, en plaçant la branche mâle dans l'ouverture et la femelle sur la face, sans chercher à faire le broiement, qui semble peu utile en pareil cas.

B. La perforation siège sur la voûte palatine et la selle turcique. — Dans ce cas, les différents procédés d'application du cranioclaste ont pour effet de produire l'inclinaison faciale, c'est-à-dire de relever l'occiput tout en abaissant la face.

1° Le cranioclaste peut être appliqué de la perforation à la face, la branche mâle étant dans l'intérieur du crâne. Ce procédé, déjà expérimenté par Fabbri[1] avec de bons ré-

1. Fabbri. Index bibliog., n. 8, p. 40.

sultats, en plaçant pour l'extraction le diamètre bimalaire en rapport avec un des diamètres obliques, a permis de vaincre dans la première expérience (n° 36) 22^{mm}, et dans la quatrième (n° 39) 21^{mm} de disproportion entre le diamètre bimalaire et le rétrécissement.

2° L'instrument peut aussi s'appliquer de la perforation à l'occiput, la branche femelle étant placée sur ce dernier os ; mais les résultats sont bien moins satisfaisants qu'avec le procédé précédent, puisque, dans la quatrième expérience (n° 39), on n'a pu vaincre qu'une disproportion de 6^{mm}.

3° Par conséquent, quand la perforation siège au niveau de la voûte palatine et de la selle turcique, il faut, pour extraire la tête, glisser la branche mâle dans l'ouverture et appliquer la branche femelle sur la face.

CONCLUSIONS GÉNÉRALES DE L'APPLICATION DU CRANIOSCLATE SUR LA TÊTE DERNIÈRE

La tête intacte et non séparée du tronc se présente-t-elle dernière au détroit supérieur rétréci?

1° Quand on peut choisir le siège de la perforation, il faudra la faire au niveau de la voûte palatine, autant que possible dans la direction de la selle turcique. — Introduire la branche mâle du cranioclaste dans le crâne par cette ouverture et la branche femelle sur la face (voir fig. 43). — Pratiquer l'extraction en plaçant le diamètre bimalaire en rapport avec un des diamètres obliques du bassin, et en dirigeant l'instrument vers la symphyse sacro-iliaque correspondante. — On pourra, par ce procédé vaincre une disproportion de 20^{mm} environ entre le diamètre bimalaire et le rétrécissement.

2° Quand on n'est pas libre de choisir le siège de la perforation et qu'on est obligé de la pratiquer sur l'occiput, on appliquera le cranioclaste, soit de l'orifice à l'occiput, soit de l'ouverture à la face, suivant la plus grande commodité que four-

nira l'un ou l'autre procédé. Mais il ne faut pas s'attendre à obtenir, à l'aide de cette méthode, des résultats aussi favorables qu'avec la première; le maximum de disproportion entre le diamètre bimalaire et le rétrécissement qu'on pourra surmonter ne dépassera guère 10^{mm}.

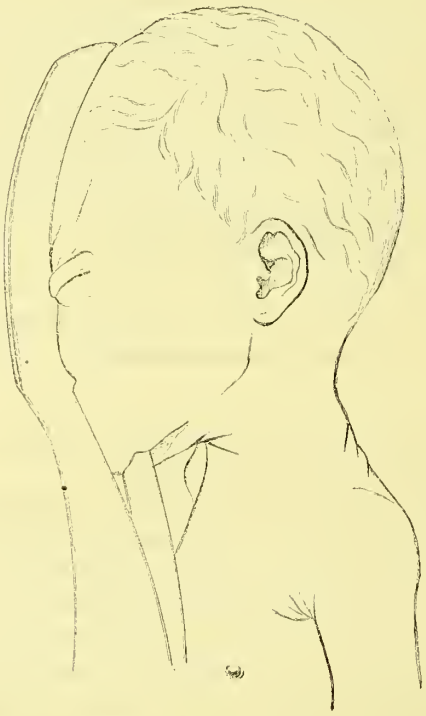

Fig. 43.

3° Dans le cas où, ni la voûte palatine, ni l'occiput ne seraient accessibles et où on serait obligé de faire pénétrer le perforateur dans la région temporale, nous n'avons pas d'expérience nous permettant d'indiquer quelle est la meilleure méthode d'application du cranioclaste; mais il

est probable qu'il vaudrait mieux se comporter comme dans les cas où la solution de continuité siège en avant, et appliquer la branche mâle dans le crâne, et la femelle du côté de la face.

§ 2. La tête a déjà subi une opération préliminaire, mais n'est pas détachée du corps.

Nous ne faisons qu'indiquer ce chapitre, car chacune des deux alternatives où peuvent se placer les conditions précédentes, ne présentent qu'un intérêt secondaire au point de vue du cranioclaste.

1° Dans la première alternative, la tête aura été suffisamment broyée ou le rétrécissement pelvien ne sera pas bien prononcé, et alors une application de cranioclaste sera inutile; la tête sera amenée par de simples tractions faites sur le tronc d'après les principes classiques.

2° Dans la seconde, la tête a été peu atteinte dans sa charpente ou le rétrécissement est très prononcé. Dans ce cas, la conduite à tenir et les considérations sur l'extraction de la tête à l'aide du cranioclaste présenteront vraisemblablement peu de différence avec ce qui a été étudié dans le chapitre précédent.

§ 3. La tête est séparée du tronc.

La tête, détachée du tronc et abandonnée au détroit supérieur, peut être située de différentes façons :

a. Soit en présentation de la face. — Nous ne nous en occuperons pas ici, les conditions étant à peu près les mêmes que pour les présentations de la face, alors que la tête n'est pas séparée du tronc.

b. Soit en présentation de la voûte cranienne du sommet; également rien de spécial à dire ici. Il suffit de se reporter à

tout ce qui a été étudié précédemment pour les présentations du sommet.

c. Soit en présentation latérale, c'est-à-dire que l'oreille et, par conséquent, l'os temporal qui lui est sous-jacent, occupe la partie moyenne du détroit supérieur.

d. Soit en présentation de la base. La tête reste fixée dans la position qu'elle avait alors que le tronc a été détaché volontairement ou involontairement.

Ce sont ces deux dernières catégories de cas que nous allons examiner.

a. — Tête seule, présentation latérale ou temporale

Expérience (n° 40). — *Tête fœtale séparée du tronc, présentant un diamètre bimalaire de* 70^{mm}. — *On place cette tête inclinée latéralement au niveau du détroit supérieur. Le cranioclaste est appliqué tour à tour sur la base, sur la voûte, sur la face et enfin sur l'extrémité occipitale. — Comparaison de ces divers procédés et conclusion en faveur du dernier.*

Tête fœtale séparée du tronc :

Diamètre	inio-nasal	108^{mm}
—	bipariétal	90
—	biastérique	79
—	bimalaire	70
—	mento-nasal	45

Bassin de bronze des Enfants Assistés.

La tête est placée de telle sorte que l'oreille se présente au milieu du détroit supérieur; la base regardant du côté du promontoire, la voûte étant dirigée vers le pubis.

La perforation est faite à l'aide de l'instrument de Blot au niveau du temporal, au-dessus du pavillon de l'oreille; on évacue immédiatement une certaine quantité de substance cérébrale avec une cuiller.

A. Le cranioclaste est appliqué sur la base du côté de l'occiput, la branche mâle placée dans l'intérieur du crâne. Le bassin est à 70^{mm} ; l'extraction est impossible, et pour pouvoir l'opérer il

faut élargir le rétrécissement de 55^{mm}, c'est-à-dire le porter à 75^{mm}.

B. La tête est remise en place, le cranioclaste ayant été enlevé. L'oreille occupe toujours le centre du détroit supérieur, mais la voûte regarde en arrière, la base en avant, et la face, par conséquent, est à gauche.

L'instrument est appliqué sur la voûte dans la direction du bregma.

Le bassin laissé à 75^{mm}, l'extraction est impossible, et elle ne devient praticable qu'avec un rétrécissement de 80^{mm}.

C. La tête est replacée comme elle l'était tout à l'heure, la base en avant et la face à gauche.

Le cranioclaste est appliqué sur la face, la fenêtre de la branche femelle répond à peu près à la racine du nez.

A mesure qu'on fait les tractions on voit la face s'abaisser, tandis que l'occiput se relève. Il se produit donc un mouvement de bascule qui a pour but d'incliner la tête vers son extrémité faciale. La sortie est favorisée par ce mouvement et peut s'opérer à travers le diamètre promonto-pubien rétréci à 65^{mm}.

D. La tête, qui, malgré les différentes manipulations précédentes, a été peu broyée, est replacée dans la même position au niveau du détroit supérieur.

Le cranioclaste est appliqué sur l'occiput dans la direction du lambda.

La tête étant ainsi saisie et attirée en bas, on voit l'extrémité occipitale s'abaisser pendant que la face s'élève ; le diamètre inio-nasal tend à se placer dans la direction de l'axe du détroit supérieur. Les tubérosités malaires occupent le diamètre transverse du bassin, et le menton est situé derrière le pubis.

Il est possible d'extraire la tête ainsi saisie et attirée à travers un rétrécissement pelvien de 50^{mm}.

Déductions. — Quand la tête est abandonnée seule dans l'utérus et qu'elle se présente latéralement au détroit supérieur :

1° Si la voûte est en arrière et en rapport avec le promontoire et qu'on la saisisse avec le cranioclaste, l'extraction sera difficile et ne pourra se faire que dans un bassin très peu rétréci.

2° Si la base est en arrière et qu'on la saisisse avec le cranioclaste, la sortie sera encore difficile, quoiqu'un peu plus aisée que dans le cas précédent.

3° Si la voûte est en arrière, et qu'on applique le cranioclaste sur la face, l'extraction se fera beaucoup plus facilement que dans les deux cas précédents. Il est probable qu'il en serait de même si la base était en arrière au lieu de la voûte.

4° Si la voûte est en arrière et qu'on dirige le cranioclaste vers l'extrémité occipitale, on extraira la tête beaucoup plus facilement que dans tous les cas précédents. Il est vraisemblable qu'il en serait de même si la voute, au lieu d'être en arrière, se trouvait en avant.

Par conséquent, toutes les fois que la tête restée seule dans les parties génitales devra être extraite à l'aide du cranioclaste, la perforation étant faite au niveau du temporal, appliquer l'instrument en le dirigeant vers l'extrémité occipitale.

A cette expérience, comme à quelques autres de notre travail, on pourra adresser l'*objection* que la même tête servant à différentes applications du cranioclaste, les conditions ne sont plus, à la fin de l'expérience, les mêmes qu'au commencement. La remarque est fondée jusqu'à un certain point; nous y répondrons ce qui suit :

1° Dans nos expériences nous n'avions d'autre alternative que de prendre le même enfant pour diverses tentatives analogues, ou différents enfants dans le même but. — Or, outre les difficultés matérielles de se procurer un nombre de fœtus suffisant, il est à peu près impossible de trouver en même temps, ou même dans un espace de temps assez long, plusieurs têtes présentant les mêmes dimensions et les mêmes conditions de souplesse et de réductibilité. En employant la même tête, au contraire, ces difficultés disparaissent.

2° La plupart de nos expériences faites sur une seule tête sont accompagnées de contre-épreuves.

3° Quand il n'y a pas eu de contre-expériences, nous ne concluons que lorsque la différence dans les chiffres est très notable.

b. — Tête seule, présentation de la base.

Quand la tête est séparée du tronc, tantôt la séparation a lieu exactement à l'union de l'occiput avec la colonne vertébrale ; en pareil cas, le trou occipital est facilement accessible et peut servir de voie de pénétration pour la branche mâle du cranioclaste; tantôt quelques vertèbres cervicales restent appendues au squelette cranien; alors le canal vertébral ne présente pas une voie assez large pour la pénétration de la branche mâle du cranioclaste, et on est obligé de pratiquer une perforation pour permettre, en même temps que l'écoulement de la substance cérébrale, l'introduction de la branche mâle du cranioclaste.

Dans nos expériences, l'application du cranioclaste sera faite tantôt par le trou occipital, tantôt par une voie ouverte en avant de lui à travers la voûte palatine et la selle turcique.

On pourra observer que ces expériences sont incomplètes, car la perforation pourrait aussi siéger sur l'occiput, en arrière du trou occipital, alors que cet orifice n'est pas suffisant pour la pénétration de l'instrument. Le fait est vrai. Mais il nous a semblé qu'il n'y avait pas une différence assez marquée entre les applications qui se font par le trou occipital et par un trou artificiel placé un peu en arrière de lui, pour nécessiter deux séries d'expériences.

1re Expérience (n° 41). — *Tête fœtale séparee du tronc au niveau de son union avec la colonne vertébrale, placée au détroit supérieur, de telle sorte que la base occupe l'aire de*

ce détroit. — Diamètre bimalaire 63mm. — A. *Application du cranioclaste à travers le trou occipital sur l'occiput: extraction à travers un rétrécissement de* 55mm. — B. *Application du trou occipital à la face; extraction à travers un rétrécissement de* 40, *puis de* 30mm.

Tête fœtale :

Diamètre	inio-nasal	101mm
—	bipariétal	88 —
	biastérique	67
—	bimalaire	63
—	mento-nasal	39

L'expérience est faite avec le bassin en bronze de la Maternité.

Rétrécissement promonto — pubien de 45mm.

La tête séparée du tronc, au niveau de l'union de l'occiput avec la colonne vertébrale, est placée au détroit supérieur, la base regardant directement en bas; le diamètre inio-nasal occupe le diamètre transverse du bassin, l'occiput est à droite.

A. La branche mâle de *notre cranioclaste* est introduite dans la cavité cranienne à travers le trou occipital, et cela sans difficulté. La branche femelle est appliquée sur l'occiput.

L'instrument étant serré dans cette position, nous faisons des tractions en dirigeant l'occiput vers la symphyse sacro-iliaque correspondante, de manière à placer le diamètre bimalaire en rapport avec le diamètre oblique gauche.

L'extraction tentée de la sorte, est impossible à travers le bassin rétréci à 45 et 50mm, et ne peut s'exécuter qu'en l'élargissant à 55mm.

B. La tête est remise en place au niveau du détroit supérieur, dans la même position que tout à l'heure. La branche mâle du cranioclaste étant laissée dans l'intérieur du crâne, nous poussons cette branche dans la direction de l'occiput de manière à fléchir la tête.

La branche femelle est placée sur la face et l'instrument est serré en première position, c'est-à-dire pour exercer le broiement.

Ce premier temps exécuté, nous articulons l'instrument en seconde position comme le cranioclaste ordinaire.

Le bassin étant rétréci à 40^{mm}, nous faisons des tractions en imprimant à la tête un léger mouvement de rotation en arrière, de manière à placer le diamètre bimalaire en rapport avec le diamètre oblique gauche du bassin.

La descente a lieu sans difficulté à travers le rétrécissement de 40^{mm}.

La tête remise en place sans enlever l'instrument et le bassin rétréci à 30^{mm}, l'extraction est encore possible.

La tête fœtale, examinée après l'ablation du cranioclaste, montre que la base du crâne entre le trou occipital et le nez est complètement broyée. La selle turcique ainsi que l'ethmoïde ont été détruits. Les deux tubérosités malaires comprimées entre les deux doigts s'affaissent sous la moindre pression.

Déductions. — 1° La tête étant séparée du tronc au niveau de son union avec la colonne vertébrale et se présentant par la base au détroit supérieur, l'introduction de la branche mâle à travers le trou occipital se fait sans difficulté.

2° Le cranioclaste étant appliqué sur l'occiput, il est possible, en plaçant le diamètre bimalaire en rapport avec un des diamètres obliques du bassin, d'extraire la tête, en surmontant une disproportion de 8^{mm} entre le diamètre bimalaire et le rétrécissement.

3° Le cranioclaste étant fixé du trou occipital à la face, on peut, à l'aide de la branche mâle, obtenir un certain degré de flexion de la tête, grâce auquel le broiement et la prise de la base du crâne se font dans de bonnes conditions et ont permis, dans le cas actuel, l'extraction à travers un rétrécissement de 40^{mm} et même de 30^{mm}, c'est-à-dire de vaincre une disproportion de 23^{mm} et de 33^{mm} entre le diamètre bimalaire et le rétrécissement.

2e Expérience (n° 42). — *Tête fœtale séparée du tronc au niveau de la cinquième vertèbre cervicale environ. Diamètre bimalaire* 69^{mm}. — *Tête placée au détroit supérieur rétréci,*

se présentant par la base. — Perforation à travers la voûte palatine et la selle turcique.—A. application du cranioclaste de la perforation à l'occiput; extraction à travers un rétrécissement de 55^{mm}. — B. *Application de la perforation à la face. — Extraction à travers un rétrécissement de* 45^{mm}, *puis* 35^{mm}. *Insuccès avec* 30^{mm}.

Tête détachée du tronc au niveau de la cinquième vertèbre cervicale environ.

Diamètre	inio-nasal	104^{mm}
—	bipariétal	88
—	biastérique	73
—	bimalaire	69
—	mento-nasal	40

On place la tête au-dessus du détroit supérieur, la base regardant en bas, l'occiput à gauche.

A. Perforation sous le menton dans la direction de la selle turcique.

Introduction de la branche mâle dans la cavité cranienne à travers la perforation; application de la branche femelle sur l'occiput.

L'instrument est fixé dans cette position. Tractions en inclinant le diamètre bimalaire de telle sorte qu'il corresponde au diamètre oblique gauche.

Tentatives infructueuses; le bassin étant élargi dans son diamètre antéro-postérieur à 50^{mm}.

Le rétrécissement étant abaissé à 55^{mm} la tête est amenée par l'instrument.

La prise a été telle que la branche mâle a rompu l'apophyse basilaire et est venue se placer dans le trou occipital.

B. La branche mâle est laissée dans l'intérieur du crâne; la femelle est dirigée à gauche vers la face.

Dans un premier temps, l'instrument étant en première position, on fait le broiement; dans un second, on l'applique comme le cranioclaste ordinaire.

Tractions en plaçant le diamètre bimalaire en rapport avec le diamètre oblique droit.

La tête vient facilement à travers le détroit supérieur mesurant 45^{mm} dans son diamètre promonto-pubien.

Même possibilité d'extraction, le bassin étant rétréci à 35^{mm}.

L'angustie pelvienne étant portée à 30^{mm}, le cranioclaste détache les os sur lesquels il est appliqué, laissant le reste de la tête au-dessus du détroit supérieur.

L'extrémité céphalique, examinée ensuite, présente une large brèche entre les deux tubérosités malaires. Le maxillaire inférieur, la plus grande partie des maxillaires supérieurs, l'ethmoïde ont été arrachés par l'instrument. La peau seule au niveau du nez n'a pas été enlevée.

Déductions. — 1° La tête abandonnée seule au-dessous du détroit supérieur et se présentant par la base, il est possible, si on pénètre par la bouche ou la partie inférieure du menton, de perforer cette base en traversant la partie postérieure de la voûte palatine et la selle turcique.

2° Le cranioclaste, appliqué de la perforation à l'occiput, exercera une prise solide sur cet os, mais sera placé dans des conditions relativement défavorables pour l'extraction. La tête se défléchit à mesure qu'on tire, et toute la partie antérieure de la base du crâne, ainsi que la face, demeure intacte.

3° Le cranioclaste fixé de la perforation à la face, et serré successivement, d'abord pour broyer, puis pour saisir les os, comme le cranioclaste ordinaire, l'extraction se fait ensuite dans les meilleures conditions. En attirant la tête on la fléchit, et toute la partie antérieure de la base du crâne, ainsi que la face, se trouve broyée.

4° Avec l'application : — A sur l'occiput, l'extraction a été possible à travers un rétrécissement de 55^{mm}. — B. sur la face avec un rétrécissement de 45^{mm} et de 35^{mm}. Ces chiffres ne peuvent nous éclairer que sur la valeur relative et non réelle de chacun de ces deux procédés; car il est certain que, dans la seconde tentative d'extraction, la tête se trouvait dans des conditions plus favorables que dans la première.

3e Expérience (n° 43). — *Tête fœtale séparée du tronc au*

niveau de la quatrième vertèbre cervicale environ. — Diamètre bimalaire 63^{mm}. *La tête est placée au-dessus du détroit supérieur, la base regardant en bas. — Perforation sous le menton à travers la voûte palatine et la selle turcique. — Évacuation d'une certaine quantité de substance cérébrale. — Application du cranioclaste de la perforation à l'occiput. — Extraction à travers un rétrécissement pelvien de* 55^{mm}, *puis de* 45^{mm}. *Insuccès avec un rétrécissement de* 35^{mm}.

Tête fœtale :

Diamètre	inio-nasal	106^{mm}
—	bipariétal	89
—	biastérique	70
—	bimalaire	63
—	mento-nasal	42

Tête séparée du tronc au niveau de la quatrième vertèbre cervicale environ. Placée au détroit supérieur, la base regardant en bas, l'occiput placé à droite.

Perforation de la voûte palatine dans la direction de la selle turcique.

Évacuation d'une certaine quantité de substance cérébrale.

Application de la branche mâle de *notre cranioclaste* dans la perforation. La branche femelle est glissée sur l'occiput.

L'instrument étant serré dans cette position, il est possible d'amener la tête à travers le bassin rétréci dans une première tentative à 55^{mm}, et dans une seconde à 45^{mm}.

En diminuant le bassin à 35^{mm} et en essayant de faire l'extraction, la tête se divise en deux : d'un côté, la partie antérieure de la base du crâne et la face qui est retenue au-dessus du détroit supérieur; de l'autre, l'occiput et les pariétaux, qui sont attirés au dehors par le cranioclaste.

Déductions. — 1° La perforation étant faite à travers la voûte palatine et la selle turcique sur une tête restée seule dans les parties génitales et se présentant par la base, le cranioclaste pourra être appliqué sans difficultés sur l'occiput.

2° L'instrument étant ainsi fixé, si on fait des tractions en plaçant le diamètre bimalaire en rapport avec un des diamètres obliques, l'extraction sera possible dans un bassin assez rétréci, 45^{mm} dans l'expérience précédente (n° 43), où on a surmonté une disproportion de 18^{mm} entre le diamètre bimalaire et le rétrécissement pelvien.

3° Si l'angustie est trop considérable, la tête, au lieu d'être amenée entière par ce procédé, se divisera en deux portions : l'une entraînée par le cranioclaste ; l'autre comprenant la partie antérieure de la base du crâne, ainsi que la face ; cette dernière restera dans les parties génitales.

4e Expérience (n° 44). — *Tête fœtale séparée du tronc au niveau de la quatrième vertèbre cervicale environ, placée au détroit supérieur, la base regardant en bas. — Diamètre bimalaire* 64^{mm}. — *Perforation à travers la voûte palatine et la selle turcique. — Application du cranioclaste de la perforation à la face. — Extraction à travers le bassin rétréci à* 40, 30, 27^{mm}.

Tête fœtale :

Diamètre	inio-nasal	100^{mm}
—	bipariétal	84
—	biastérique	69
—	bimalaire	64
—	mento-nasal	41

La tête est séparée du tronc au niveau de la quatrième vertèbre cervicale environ et placée au détroit supérieur, la base occupant l'aire de ce détroit. L'occiput est à droite, à l'extrémité du diamètre transverse. On emploie le bassin en bronze de la Maternité rétréci à 40^{mm}.

Perforation au-dessous du menton à travers la voûte palatine et la selle turcique. — Une certaine quantité de substance cérébrale est évacuée.

La branche mâle du cranioclaste est placée dans la cavité cranienne. La branche femelle appliquée sur la face.

L'instrument étant serré dans cette position, on imprime une

rotation de 1/8 de cercle en arrière pour placer le diamètre bimalaire dans le diamètre oblique gauche.

L'extraction se fait sans difficulté à travers le bassin rétréci à 40^{mm}. Elle est encore possible en diminuant le diamètre antéro-postérieur à 30^{mm}, et enfin à 27^{mm}.

Pendant la descente de la tête dans ces deux derniers cas, une certaine quantité de substance cérébrale s'écoule au dehors.

Déductions. — 1° Dans les cas où la tête est restée seule dans les parties génitales, la perforaion de la voûte palatine et de la selle turcique se fera sans difficulté.

2° La tête, saisie de la perforation à la face, l'extraction s'exécutera facilement à travers un bassin très rétréci dans son diamètre antéro-postérieur (40, 30 et même 27^{mm} dans l'expérience précédente) (n° 43).

CONCLUSIONS DES QUATRE EXPÉRIENCES QUI PRÉCÈDENT

(Exp. 40, 41, 42, 43.)

a. Application du cranioclaste par le trou occipital. — 1° La branche mâle de notre cranioclaste pénétre sans difficulté dans la cavité cranienne à travers le trou occipital, quand il ne reste aucune vertèbre adhérente à la tête.

2° L'application de l'instrument sur l'occiput, produit, alors qu'on fait des tractions, l'inclinaison occipitale et, dans la première expérience (n° 40), a permis de vaincre une disproportion de 8^{mm} entre le diamètre bimalaire et le rétrécissement.

3° Quand la tête est séparée du tronc, on peut, à l'aide de la branche mâle, en repoussant l'occiput ou les pariétaux à son voisinage, exagérer la flexion qui facilite le broiement à l'aide de notre cranioclaste; ce broiement est impossible ou très incomplet quand la tête n'est pas séparée du tronc.

4° Si la tête est ainsi démolie, l'extraction se fait dans

de bonnes conditions; dans la première expérience (n° 40) on a pu vaincre une disproportion de 23^{mm}, puis de 33^{mm}, entre le diamètre bimalaire et le rétrécissement.

5° Quoique la tête, dans la seconde expérience, eût subi une première application du cranioclaste, qui ne l'avait d'ailleurs détériorée en aucune façon, il n'y a pas de doute à conserver que le procédé d'application sur la face ne soit bien préférable pour l'extraction à celui de l'application sur l'occiput.

b. Application du cranioclaste à travers une perforation portant sur la voûte palatine et la selle turcique. 1° La perforation de la tête abandonnée seule au détroit supérieur se fait sans difficulté, pourvu qu'un aide maintienne cette partie fœtale.

2° Le cranioclaste placé de la perforation à l'occiput produit l'inclinaison faciale de la tête. La branche mâle, à mesure que l'instrument est serré, repousse l'apophyse basilaire et vient plus ou moins occuper la place du trou occipital.

3° L'extraction faite avec l'application sur l'occiput a permis, dans la deuxième expérience, de vaincre une disproportion de 14^{mm} entre le diamètre bimalaire et le rétrécissement pelvien.

4° L'application du cranioclaste de la perforation à la face a fait, sur la même tête, surmonter une disproportion beaucoup plus grande, à savoir de 24^{mm} et 34^{mm}.

5° Pour répondre à l'objection qu'on pourrait adresser à la deuxième expérience (n° 41), c'est-à-dire que la tête a passé plus facilement dans le deuxième cas, parce qu'elle avait déjà subi une première application de cranioclaste; nous citerons les expériences 3 (n° 42) et 4 (n° 43) qui ont été faites sur deux têtes différentes et qui ont donné les résultats suivants :

Le cranioclaste appliqué sur l'occiput a vaincu une disproportion de 18^{mm} entre le diamètre bimalaire et le rétrécissement; appliqué sur la face, une disproportion de 34^{mm}.

6° Par conséquent, que la branche mâle soit introduite dans la cavité cranienne par le trou occipital ou par une perforation faite en avant de lui à travers la voûte palatine et la selle turcique, l'extraction de la tête se fera bien plus facilement, si on place la branche femelle sur la face que si on la met sur l'occiput.

c. Comparaison des deux procédés d'application par le trou occipital ou par l'orifice creusé à travers la voûte palatine et la selle turcique. — 1° Le cranioclaste, appliqué du trou occipital à la face, dans la première expérience, a permis de vaincre une disproportion de 33^{mm},7 entre le diamètre bimalaire et le rétrécissement.

2° Fixé de la perforation à travers la voûte palatine et la selle turcique à la face, la disproportion vaincue a été de 34^{mm} dans la deuxième expérience (n° 41), de 37^{mm} dans la quatrième (n° 43), ce qui fait pour ces deux dernières une moyenne de 35^{mm}.

3° Par conséquent, le procédé qui consiste à perforer la base du crâne à travers la voûte palatine et la selle turcique, et d'après lequel on applique la branche mâle du cranioclaste par cette perforation, est supérieur à celui qui la fait pénétrer par le trou occipital dans la cavité cranienne.

Toutefois, à moins qu'on ait à faire à un bassin excessivement rétréci, il vaudra mieux, alors que l'orifice du trou occipital est facilement accessible, par suite de l'absence des vertèbres, s'en servir pour introduire la branche mâle ; on évitera ainsi toute la complication opératoire d'une perforation.

IV. — DU CRANIOCLASTE SUR LE SIÈGE

Quand un enfant se présente par le siège, qu'il est mort ou qu'il est impossible de l'amener au dehors à l'aide de moyens compatibles avec la conservation de sa vie, le cranioclaste peut être très utile pour en pratiquer l'extraction.

C'est en général dans les cas de présentation du siège mode des fesses qu'on aura à intervenir de la sorte, car lorsqu'un des membres inférieurs est accessible, on peut d'habitude l'amener au dehors et s'en servir pour exercer les tractions. C'est en conséquence la présentation du siège mode des fesses que nous aurons ici en vue.

Dans l'extraction du siège à l'aide du cranioclaste, il y a deux questions à envisager :

a. Celle de la meilleure prise à exercer sur le squelette pelvien. La branche mâle du cranioclaste ayant été introduite dans le rectum, vaut-il mieux appliquer la femelle sur le pubis, sur le sacrum, ou sur l'un des trochanters ? En d'autres termes, est-il préférable de saisir la partie antérieure, la partie postérieure ou les parties latérales de l'anneau pelvien?

b. Celle de la meilleure position à donner au siège du fœtus pour rendre plus faciles son passage par le bassin rétréci. Est-ce en sacro-pubienne, sacro-sacrée, sacro-transverse ou sacro-oblique que l'extrémité pelvienne de l'enfant s'adaptera et s'accommodera e mieux au trajet qu'elle doit franchir?

Les trois expériences qui suivent vont nous donner la solution de ces différentes questions.

Série de trois expériences où le cranioclaste est appliqué sur le siège décomplété, mode des fesses.

1re Expérience (n° 45). — *Le cranioclaste est appliqué sur le siège, la branche mâle dans le rectum, la femelle : A, dans un cas sur le sacrum, B dans le second sur le pubis, C dans le troisième sur le trochanter. — Le siège étant saisi de ces différentes façons, on compare la facilité de l'extraction en plaçant le diamètre bitrochantérien tantôt dans le diamètre antéro-postérieur, tantôt dans un diamètre oblique, tantôt dans le diamètre transverse du bassin.*

Siège.

Diamètre bisiliaque	82mm
— bitrochantérien	90
— sacro-pubien	55

Bassin de bronze, rétrécissement de 45mm. La vis de fermeture n'est pas appliquée.

A. Le cranioclaste est fixé, la branche mâle dans le rectum, la femelle sur le sacrum.

En plaçant le diamètre bitrochantérien dans le diamètre transverse du bassin, le sacrum de l'enfant en rapport avec le sacrum de la mère (position sacro-sacrée), l'extraction du siège se fait avec une ouverture de bassin de 91mm mesurés au niveau de la section de la crête iliaque.

En mettant les trochanters dans le diamètre oblique droit du bassin (position sacro-iliaque droite postérieure), l'ouverture nécessitée est de 108mm.

Le diamètre bitrocantérien étant tourné suivant l'axe antéro-postérieur du bassin (position sacro-iliaque droite transverse), l'ouverture est de 133mm.

B. Le cranioclaste est appliqué d'une autre façon : la branche mâle toujours dans le rectum, mais la femelle sur le pubis.

Le diamètre bitrocantérien est placé transversalement, le sacrum de l'enfant étant en rapport avec le pubis de la mère (position sacro-pubienne). L'ouverture du bassin nécessitée dans ce cas est de 67^{mm}.

On place les trochanters en rapport avec le diamètre oblique droit, le sacrum de l'enfant se trouvant en avant et à gauche (position sacro-iliaque gauche antérieure). L'ouverture du bassin exigée pour l'extraction est de 77^{mm}.

Le sacrum se trouvant à l'extrémité gauche du diamètre transverse du bassin, et, par conséquent, le diamètre bitrochantérien en rapport avec le sacrum et le pubis de la mère (position sacro-iliaque gauche transverse). L'ouverture est de 130^{mm}.

C. Le cranioclaste est appliqué d'une troisième façon : la branche mâle étant laissée dans le rectum, la femelle est placée sur le trochanter gauche. L'instrument est serré presque complètement.

Le diamètre bitrochantérien est mis dans le diamètre transverse du bassin, le sacrum de l'enfant tourné en avant (position sacro-pubienne). L'ouverture du bassin nécessitée par l'extraction est de 68^{mm}.

On place le diamètre bitrochantérien dans le diamètre oblique gauche, le sacrum étant en avant et à droite (position sacro-iliaque droite antérieure). L'ouverture nécessitée est de 102^{mm}.

Enfin les trochanters sont mis en rapport avec le diamètre antéro-postérieur du pelvis (position sacro-iliaque droite transverse). Le bassin doit s'ouvrir de 125^{mm} pour laisser passer le siège de l'enfant.

En examinant, après cette expérience, le squelette du bassin fœtal, nous avons pu voir qu'aucune fracture n'avait été produite par les différentes applications du cranioclaste. Le trochanter e l'articulation de la branche gauche ne présentaient ainsi nulle trace de fracture ou de luxation.

Déductions. — 1° En résumant sous forme de tableau les chiffres obtenus dans l'expérience précédente, chiffres qui représentent le degré d'ouverture du bassin nécessité par chaque procédé nous obtenons les résultats suivants :

A. Le cranioclaste est appliqué du rectum au sacrum :

Position sacro-sacrée de l'enfant	91
— sacro-iliaque droite post	108
— sacro-iliaque droite transverse	133

B. Le cranioclaste est placé du rectum au pubis :

Position sacro-pubienne	67
— sacro-iliaque gauche antérieure	77
— sacro-iliaque gauche transverse	130

C. Le cranioclaste est appliqué du rectum au trochanter gauche.

Position sacro-pubienne	68
— sacro-iliaque droite antérieure	102
— sacro-iliaque droite transverse	125

2° On voit par là que le minimum d'ouverture est nécessité pour l'extraction dans la position sacro-pubienne de l'enfant. — Ce fait s'explique facilement quand on considère la forme du siège fœtal qui présente du côté du sacrum une convexité s'adaptant parfaitement à l'arc antérieur du bassin, et qui offre, au contraire, du côté opposé une dépression centrale correspondant au pubis, entourée des deux cylindres constitués par les membres inférieurs relevés. La dépression centrale se met en rapport avec le promontoire anormalement proéminent, et la saillie constituée par les cuisses trouve place pour son passage dans les dépressions existant au niveau des symphyses sacro-iliaques de chaque côté.

3° Pour pouvoir extraire le siège avec le cranioclaste en position sacro-pubienne, il faut que, la branche mâle se trouvant introduite dans le rectum, la femelle soit appliquée ou sur le pubis, ou sur un des trochanters (applications B et C de notre expérience).

4° Si le cranioclaste était placé, la branche mâle dans le rectum et la femelle sur le sacrum, il serait très difficile, sinon impossible, vu la courbure de l'instrument, d'amener

la région sacrée de l'enfant en avant en contact avec le pubis de la mère.

5° La prise de l'instrument sur le pubis ou sur un des trochanters est également bonne. Dans l'un et l'autre cas, le cranioclaste ne fait que saisir la partie sur laquelle il est fixé et ne la broie pas.

6° Aucune lésion n'avait été produite sur le bassin par nos différentes applications. Le cranioclaste constitue donc pour le pelvis un bon instrument de prise, mais ne peut être utile pour le broyer.

7° Après la position sacro-pubienne, c'est une des positions obliques ou la position sacrée qui permet l'extraction le plus facilement.

8° La position la plus défavorable est la sacro-transverse, car elle place le diamètre bitrochantérien du fœtus en rapport avec le diamètre promonto-pubien rétréci de la mère.

CONCLUSIONS A TIRER DE LA PREMIÈRE EXPÉRIENCE

1° Appliquer le cranioclaste autant que possible, soit du rectum au pubis, soit encore du rectum à un des trochanters (voy. fig. 44, 45).

2° Placer le siège pour l'extraire en position sacro-pubienne, sinon dans une position oblique, de manière à ce que le diamètre bitrochantérien occupe le diamètre oblique droit ou gauche du bassin, ou bien encore en position sacro-sacrée.

3° La plus mauvaise application du cranioclaste sur le siège est celle qui consiste à le placer du rectum au sacrum, vu l'impossibilité, dans ce cas, de ramener la région sacrée en avant.

4° La position la plus défavorable pour l'extraction est celle dans laquelle ce diamètre bitrochantérien se trouve dans le diamètre antéro-postérieur rétréci du bassin.

2e Expérience (n° 46). — *Extraction du siège mode des fesses à l'aide de notre cranioclaste — Application de la branche mâle de l'instrument dans le rectum, de la branche femelle successivement sur le pubis, le sacrum, un des trochanters. — Détermination du degré de rétrécissement pelvien qu'on peut franchir à l'aide des différents procédés employés.*

Fœtus.

Longueur totale	49mm
Diamètre bitrochantérien	74
— sacro-pubien	42

Expérience faite avec le bassin de bronze et *notre cranioclaste* employé comme le cranioclaste ordinaire, c'est-à-dire la convexité de la branche mâle s'appliquant à la concavité de la cuiller femelle.

A. La branche mâle du cranioclaste est introduite dans le rectum et la femelle sur le pubis.

En plaçant le siège en position sacro-pubienne, l'extraction est obtenue avec des efforts de moyenne intensité à travers un rétrécissement de 45mm.

Le fœtus est replacé au-dessus du détroit supérieur en position sacrée; pour l'amener avec des tractions d'intensité à peu près analogues à celles qui ont été faites tout à l'heure, il faut agrandir les dimensions antéro-postérieures du bassin et les porter à 45mm.

Après l'extraction, le fœtus est remis au détroit supérieur, en position SIDA.; mais c'est en vain qu'on essaie de l'attirer en conservant cette position; il se produit un mouvement de rotation qu'on ne peut empêcher et qui place le siège en sacro-pubienne.

B. Le cranioclaste est enlevé, la branche femelle appliquée sur le sacrum; la branche mâle articulée avec la précédente.

Le siège étant ainsi saisi et placé en sacro-pubienne peut être amené à travers un rétrécissement de 45mm, à l'aide de tractions de moyenne intensité. Ce mode d'extraction possible avec le bassin de bronze, serait très difficile, sinon impossible, sur le vivant, à cause de la courbe pelvienne de l'instrument, qui est ici placé à contre-sens.

En sacro-sacrée, pour amener le siège au dehors, il faut un diamètre promonto-pubien de55 ^{mm}.

Même impossibilité que précédemment pour extraire le siège en position oblique, en SIDP. Il y a transformation en sacro-sacrée.

C. Le cranioclaste est désarticulé et appliqué du rectum au grand trochanter droit.

Le siège est placé en sacro-pubienne. L'extraction est possible à travers un rétrécissement antéro-postérieur de 45^{mm}. En tirant on entend un petit craquement; c'est le fémur droit qui est cassé.

Le siège est remis au niveau du détroit supérieur en position sacro-sacrée. Les dimensions du rétrécissement nécessitées pour le passage du siège sont de 55^{mm}.

En mettant le fœtus en position SIGP., le cranioclaste étant appliqué du rectum au trochanter droit, l'extraction peut être exécutée dans cette position oblique, et les dimensions du rétrécissement exigées pour le passage du siège sont de 55^{mm}.

Dans tous les cas dont il vient d'être parlé, il s'agissait de présentation du siège mode des fesses, les membres inférieurs étant relevés le long de la paroi abdominale antérieure.

Déductions. — 1° Quel que soit le mode d'application du cranioclaste sur le siège, c'est en position sacro-pubienne que l'extraction se fera avec le plus de facilité. Dans les trois procédés suivis dans l'expérience précédente, le siège, dont le diamètre sacro-pubien était de 42^{mm} a pu être amené à travers un rétrécissement pelvien de 45^{mm}.

2° Quand, au lieu de la position sacro-pubienne, il s'agit d'une sacro-sacrée ou d'une oblique, l'extraction ne pourra guère être obtenue qu'avec un bassin plus large d'environ 1 centimètre que dans le cas précédent.

3° Le passage en position sacro-pubiennne a pu être effectué avec un diamètre promonto-pubien de 45^{mm} quelle qu'ait été la prise du cranioclaste. En éliminant le cas où elle a été faite du rectum au sacrum, et qui ne semble guère réalisable que sur le mannequin (avec une position

sacro-pubienne), on voit que, d'après l'expérience précédente, c'est en saisissant le siège du rectum au pubis ou du rectum au trochanter que l'extraction sera la plus facile.

Auquel de ces deux derniers procédés accorder la préférence? En tenant compte de ce fait que le fœtus était plus malléable à la fin de l'expérience qu'an commencement, et puisque le même degré de rétrécissement a été surmonté dans les deux cas, c'est celui qui consiste à saisir le siège du rectum au pubis qui semble être le meilleur; toutefois l'autre ne lui sera pas de beaucoup inférieur.

3e Expérience (n° 47). *Enfant à terme. — Extraction du siège mode de fesses à l'aide du cranioclaste. — Détermination du degré de retrécissement pelvien que le cranioclaste peut permettre de franchir suivant le mode d'application de l'instrument et le mode d'extraction.*

Fœtus.

Longueur totale	56mm
Diamètre bitrochantérien	90
— pubio-sacré	52

L'expérience est faite avec le bassin en bronze et notre cranioclaste.

A. L'enfant est placé en présentation du siège SIGP. Le cranioclaste est appliqué, la branche mâle dans le rectum, la femelle sur le sacrum.

En mettant le diamètre bitrochantérien en rapport avec le diamètre oblique gauche du bassin, l'extraction est possible à travers un rétrécissement antéro-postérieur de 65mm.

Sans enlever le cranioclaste, l'enfant est replacé en position sacro-sacrée. L'extraction se fait de même à travers un rétrécissement de 65mm.

B. Le cranioclaste est appliqué du rectum au pubis.

Le siège est en SIDA, le diamètre bitrochantérien, par conséquent, en rapport avec le diamètre oblique gauche. En faisant les tractions nécessaires pour amener le siège cette position ne peut pas être conservée; elle se transforme en sacro-pubienne.

Les lois de l'accommodation rendent cette transformation forcée.

L'extraction étant alors exécutée en sacro-pubienne, c'est-à-dire la branche femelle du cranioclaste étant en rapport avec le promontoire, le diamètre nécessaire pour le passage du siège est de 45^{mm}.

C. 1° Le siège est placé en position sacro-sacrée; le cranioclaste appliqué du rectum au trochanter gauche.

L'extraction pratiquée en sacro-sacrée, nécessite pour la sortie du siège un diamètre promonto-pubien de 65^{mm}.

En mettant le siège en SIDP, c'est-à-dire le cranioclaste en rapport avec la symphyse sacro-iliaque gauche, il faut pour amener la partie fœtale un diamètre promonto-pubien de 65^{mm}.

2° Le siège est en position sacro-pubienne et le cranioclaste appliqué sur le trochanter droit.

L'extraction est pratiquée en sacro-pubienne et a lieu sans difficultés à travers un diamètre promonto-pubien de 45^{mm}.

C'est en vain que le siège étant replacé en SIGA, on essaie de faire l'extraction en amenant le diamètre bitrochantérien en rapport avec le diamètre oblique droit, la position se transforme en sacro-pubienne et on revient aux conditions de l'extraction précédente.

Déductions. — Avec un enfant à terme l'extraction du siège à l'aide du cranioclaste pourra se faire, avec un degré de retrécissement variable, suivant la prise du cranioclaste et la position du fœtus. Le degré du rétrécissement est indiqué dans les conclusions suivantes :

1° Cranioclaste appliqué du rectum au sacrum;

a. — Extraction en SIGP; longueur nécessaire du diamètre promonto-pubien..... 65^{mm}
b. — Extraction en S sacrée..... 65

2° Cranioclaste appliqué du rectum au pubis;

a. — Extraction en SIDA; transformation en sacro-pubienne.
b. — Extraction en S pubienne, longueur nécessaire du diamètre promonto-pubien..... 45

3° Cranioclaste appliqué du rectum à un des trochanters.

a. — Extraction en S sacré.....	.....	65mm
b. — — SIDP.....		65
c. — — S pubienne.....		45

Cette dernière expérience prouve que si le siège est placé

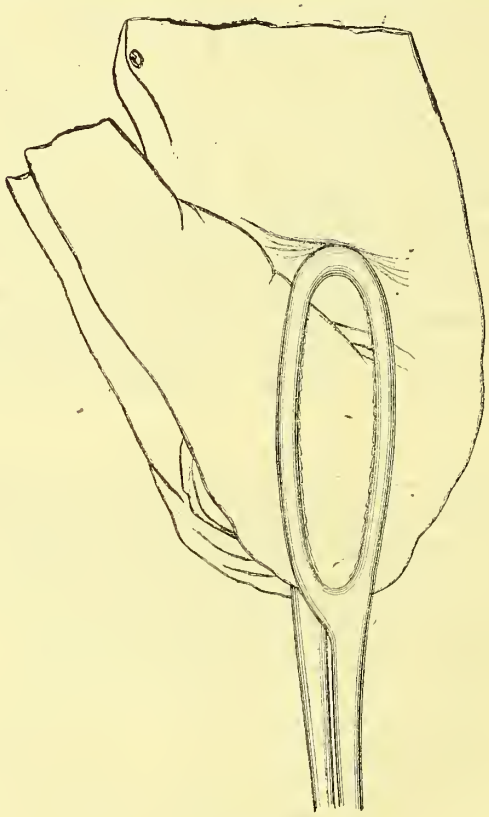

Fig. 44.

en sacro-pubienne, l'extraction d'un enfant à terme sera possible avec un diamètre antéro-postérieur de 45mm; si,

au contraire, le sacrum ne peut être ramené en avant, le

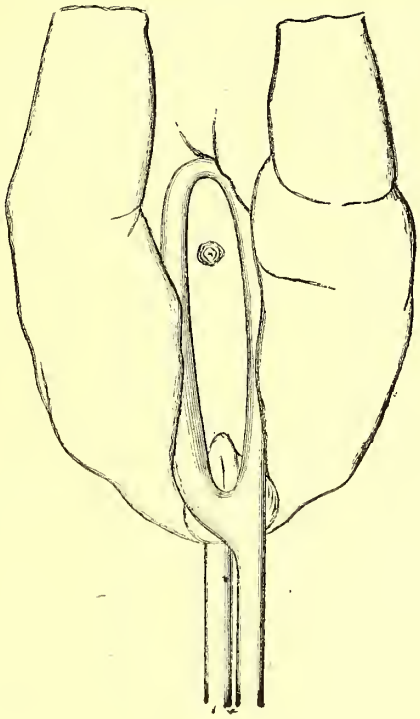

Fig. 45.

siège ne pourra passer qu'avec un rétrécissement moins marqué, variant de 55 à 65^{mm}.

CONCLUSIONS A TIRER DES TROIS EXPÉRIENCES QUI PRÉCÈDENT

1° Le cranioclaste peut être appliqué de trois façons différentes sur le siège.

a. Soit du rectum au sacrum (procédé de Fritsch[1]);

1. Fritsch, d'après Negri (Index bibliogr., n. 19, p. 436).

b. Soit du rectum au pubis (fig. 45);

c. Soit du rectum à un des trochanters (fig. 44).

2° Au point de vue de la solidité, la prise est également bonne dans les trois procédés.

3° Le broiement ne pourra être obtenu dans aucun des trois cas, sauf quelquefois la fracture d'un fémur dans l'application sur le trochanter (!)

4° La fixation du cranioclaste n'a d'importance qu'autant qu'elle permet de donner au siège une position voulue pour l'extraction hors des parties génitales.

5° Or le siège se présentant mode des fesses, peut être extrait en sacro-pubienne, sacro-sacrée, sacro-oblique, sacro-transverse.

a. La *position sacro-sacrée* est peu favorable à l'extraction du siège. Dans cette position le pelvis de l'enfant s'accommode très mal au détroit supérieur rétréci. Les cuisses forment deux cylindres qui viennent butter contre l'arc antérieur du bassin et qui empêchent l'engagement.

b. La *position sacro-pubienne* est la plus favorable. Le diamètre sacro-pubien de l'enfant qui représente le plus petit diamètre du siège, est en rapport avec le rétrécissement pelvien. Les trochanters viennent occuper les extrémités du diamètre transverse du bassin de la mère. Les cuisses se placent dans l'espace qui correspond, de chaque côté du promontoire, aux symphyses sacro-iliaques.

Dans ces conditions l'extraction du siège se fait aussi favorablement que possible.

c. S'agit-il d'une *position oblique?* Les considérations sont différentes suivant que le sacrum est en rapport avec la partie antérieure ou la partie postérieure de l'arc pelvien.

Si le sacrum est en arrière, si, par conséquent, on a, soit une SIDP, soit une SIGP, en exerçant des tractions avec le cranioclaste, tantôt la position oblique se maintiendra, tantôt il y aura transformation en position sacro sacrée.

Si le sacrum est en avant, c'est-à-dire s'il y a, soit une

SIDA, soit une SIGA, sous l'influence des tractions il se produira d'habitude une transformation en sacro-pubienne, ou du moins dans nos différentes expériences nous avons vu cette transformation se faire.

Dans l'un et l'autre cas, le changement de la position oblique en directe est à désirer et à rechercher, parce que les positions directes sont plus favorables à l'extraction que les obliques, ainsi que le démontre la première expérience.

La différence en faveur de la position directe est plus marquée pour les sacrées antérieures que pour les sacrées postérieures.

d. La *position sacrée-transverse* sera la plus défavorable pour l'extraction, parce qu'elle place le diamètre bitrochantérien, c'est-à-dire le plus étendu, en rapport avec le diamètre rétréci du pelvis.

6° On devra donc toujours chercher à amener le siège en position directe, soit antérieure, soit postérieure. La troisième expérience nous a montré que le siège d'un enfant à terme, venant en sacro-sacrée pouvait franchir un rétrécissement de 55^{mm}, et en sacro-pubienne de 45^{mm}. Ces limites sont toutefois peut-être un peu basses, parce que le siège qui nous a servi dans la troisième expérience présentait des dimensions inférieures à celles qui sont assignées comme normales chez l'enfant à terme.

7° Si, d'après les données précédentes, nous cherchions à établir la *conduite de l'accoucheur* dans les différentes positions du siège, alors qu'il s'agit de faire l'extraction à l'aide du cranioclaste, nous dirons :

a. Position sacro-sacrée, appliquer le cranioclaste sur l'un des trochanters et faire l'extraction sans changer la position.

b. Position SIGP ou SIDP, appliquer le cranioclaste sur le trochanter situé en arrière. Faire l'extraction en plaçant le siège en sacro-sacrée.

c. Position STGT ou STDT, appliquer le cranioclaste sur

le pubis et faire l'extraction en tournant le siège en sacro-pubienne.

d. Position SIGA ou SIDA, placer le cranioclaste sur le pubis ou sur le trochanter situé en arrière et extraire en sacro-pubienne.

e. Position sacro-pubienne, placer le cranioclaste, soit sur le pubis soit sur l'un des trochanters et extraire en sacro-pubienne.

Dans ces conclusions, deux points demandent explication :

1° En disant qu'on appliquera le cranioclaste sur le pubis, le sacrum ou le trochanter, nous ne voulons pas indiquer une région absolument limitée en avant, par exemple, à la symphyse pubienne, en arrière à l'épine sacrée et latéralement à l'un des trochanters; mais, expressions de pubis, sacrum, trochanter sont prises simplement pour indiquer, soit la partie antérieure, soit la partie postérieure, soit la partie latérale de l'arc pelvien.

2° Dans certains cas nous avons dit d'appliquer le cranioclaste indifféremment, soit sur le pubis soit sur l'un des trochanters. La prise sur le pubis est peut être un peu meilleure; mais l'importance à attacher à cette supériorité est très faible, et ce qui doit surtout déterminer dans le choix de l'un de ces deux points, c'est la facilité avec laquelle on pourra atteindre la région fœtale avec le cranioclaste.

V. — DU CRANIOCLASTE APPLIQUÉ SUR LE TRONC DU FŒTUS

Quand l'embryotomie aura été pratiquée sur une partie quelconque du cou ou du tronc du fœtus, le cranioclaste pourra rendre de réels services pour l'extraction du contenu utérin.

S'agit-il, par exemple, de la section du cou; si l'on veut extraire le corps du fœtus avec le cranioclaste, alors, par exemple, que le bras aura été arraché, on glissera la branche mâle jusque dans la cavité thoracique; la branche femelle sera appliquée sur les apophyses épineuses du rachis. La colonne vertébrale se trouvera de la sorte solidement saisie.

Si la section du rachis a été faite plus bas dans la région dorsale ou la région lombaire, le cranioclaste pourra être appliqué suivant les mêmes principes.

La prise fournie par le sternum et la paroi costale sera aussi très favorable à l'action du cranioclaste.

Nous ne faisons qu'esquisser rapidement ici les services que peut rendre le cranioclaste dans les différentes opérations embryotomiques s'adressant à une partie fœtale autre que la tête ou le siège[1].

Le cranioclaste s'y comporte comme une pince à os vigoureuse, fournissant une prise solide et facile à appliquer.

1. Consulter : Barnes, Index bibliog., n. 1, p. 201; Négri, Index bibliog., n. 19, p. 436.

Quant aux règles de son emploi dans des cas semblables, il est à peu près impossible de les tracer. Les exemples où on a eu besoin de craniosclate pour extraire le tronc sont trop rares et en même temps trop dissemblables les uns des autres pour permettre de formuler des principes fixes. C'est à chaque opérateur, et cela pour chaque opération, de décider, suivant les cas et les indications, le mode d'emploi de l'instrument.

Saisir la partie du squelette la plus résistante qui se présente, en introduisant la branche interne dans une cavité viscérale, l'externe à la surface du corps, telle est la seule règle générale qu'on puisse donner pour l'application du cranioclaste sur le tronc du fœtus.

APPRÉCIATION GÉNÉRALE DES PINCES A OS ET DU CRANIOCLASTE

Les pinces à os et le cranioclaste sont des instruments de faible volume, d'introduction et de maniement faciles; de plus, une seule de leur deux branches est appliquée en dehors de la tête fœtale et, par conséquent, en contact avec l'utérus; ils sont donc aussi bien disposés que possible pour éviter les blessures des parties maternelles.

Ils contractent sur la tête une prise excessivement solide, à ce point que, plutôt que de glisser, ils emportent, en l'arrachant, la partie du squelette sur laquelle ils sont fixés. C'est grâce à leur mode d'action que la tête conserve toute sa souplesse, et loin de constituer une partie rigide, comme avec certains instruments, le céphalotribe, par exemple, elle peut se mouler à la forme du canal qu'elle doit franchir.

Quand les pinces à os ou le cranioclaste sont appliqués sur la voûte du crâne comme simples instruments de traction, ils laissent à l'extrémité céphalique sa mobilité et sa souplesse, et présentent dans leur façon d'agir la plus grande analogie avec ce qu'on observe quand la tête venant dernière on se sert du tronc et du cou pour l'attirer.

Les pinces à os et le cranioclaste permettent de pratique sur la tête fœtale, des tractions, l'inclinaison, le broiement, le morcellement, c'est-à-dire toutes les différentes méthodes dont on peut se servir pour faire l'embryotomie cépha-

lique ; toutefois le cranioclaste seul parmi les instruments que nous avons étudiés, peut exercer le broiement de la base du crâne d'une façon efficace, la pince à os ne peut l'exécuter que dans des conditions exceptionnelles. Le cranioclaste répondra donc à tous les besoins de l'embryotomie céphalique, quel que soit le but que se propose l'accoucheur, tirer, incliner, broyer, morceller.

Comme agent de traction et d'inclinaison, la pince à os et le cranioclaste n'ont guère d'instruments rivaux; pour le broiement, le cranioclaste peut être comparé au céphalotribe, et pour le morcellement au forceps-scie, au diviseur céphalique de Joulin, au serre-nœud de Barnes, etc. Nous n'avons pas ici à faire le parallèle du cranioclaste avec ces différents instruments, n'ayant aucune expérience sur laquelle nous puissions asseoir un jugement.

Ce n'est pas seulement dans les présentations du sommet et de la face que les pinces à os et surtout le cranioclaste se montrent utiles, mais aussi pour la tête dernière, retenue dans les parties génitales, seule ou encore adhérente au tronc, ainsi que pour le siège et le corps. Sur ces différentes parties ils contractent une prise toujours solide.

Par conséquent, quelle que soit la région du fœtus qu'on ait à amener, les pinces à os et de préférence le cranioclaste se montreront également efficaces, et pourront servir au moins pour l'extraction à toutes les variétés d'embryotomie qu'on aura à exécuter.

On a accusé les pinces à os d'être de mauvais instruments de broiement. Le reproche peut être vrai pour les pinces, mais ne nous semble pas fondé pour le cranioclaste, surtout tel que nous l'avons modifié.

L'accusation la plus sérieuse qu'on ait faite au cranioclaste c'est celle de nécessiter pour son application un diagnostic très précis non seulement de la présentation, mais aussi, de la position. Il faut, en effet, savoir exactement où se trouve l'occiput, où se trouve la face, alors qu'on veut

appliquer la branche femelle de l'instrument sur une de ces deux parties ; avec notre cranioclaste, il sera en outre nécessaire de connaître la situation du trou occipital pour pouvoir y diriger l'extrémité de la branche mâle. — Ce n'est pas tout, le diagnostic exactement fait et le cranioclaste bien placé, il y aura encore des manœuvres parfois compliquées dans le détail, par exemple, pour produire l'inclinaison désirée, il faudra tourner l'instrument dans tel ou tel sens, puis porter les manches dans la direction voulue.

Comparez, dira-t-on, toutes ces difficultés et complications avec la simplicité du mode opératoire, alors qu'on emploie certains autres instruments, le céphalotribe, par exemple; il suffit d'appliquer chacune des branches du céphalotribe à l'une des extrémités du diamètre transverse du bassin, de serrer la vis de broiement, après avoir fait l'articulation, et de procéder à l'extraction en imprimant à l'instrument une rotation de 1/4 de cercle. Quoi de plus simple et de plus facile?

Que dirait un chirurgien à qui on ferait l'objection suivante : que m'importent tous vos couteaux et procédés d'amputation si compliqués dans certains cas? A quoi bon tout cela quand une bonne scie circulaire peut sectionner un membre instantanément? Avec ce dernier instrument, il n'est point besoin de savoir où sont les artères, comment se rétractent la peau, les muscles; comment il faut tailler les lambeaux!

Ce n'est pas que nous veuillions mettre en parallèle un instrument quelconque d'embryotomie avec une scie circulaire. La comparaison qui vient d'être faite a simplement pour but de montrer que la simplicité d'une méthode n'est pas le seul point à envisager, mais que ce sont surtout les résultats qu'il faut avoir en vue.

Il se peut que le cranioclaste, tout en étant un instrument très simple, demande une certaine habileté de la part de l'opérateur; il se peut qu'il exige un peu plus de talent qu'un

autre instrument, mais si les résultats qu'il fournit sont meilleurs, cette objection tombe d'elle-même.

Pour reprendre notre comparaison de tout à l'heure : une scie circulaire est certainement un instrument de section supérieur au bistouri, et néanmoins le chirurgien préfère ce dernier, parce qu'avec lui il fait ce qu'il veut, il réalise son idée exactement.

Le bistouri obéit aveuglément à la main qui le dirige, il ne donne de bons résultats qu'autaut qu'il est bien conduit; il est admirable entre les mains d'un bon opérateur, mais fait triste figure entre celles d'un débutant.

Il en est un peu de même du cranioclaste; c'est un instrument simple auquel il ne faut demander qu'une chose, de pincer solidement et de broyer les parties qu'il a saisies. —Avec le cranioclaste un bon accoucheur obtiendra d'excellents résultats, car avec lui il peut réaliser toutes les méthodes employées pour l'embryotomie céphalique et pratiquer l'extraction des autres parties du corps fœtal. C'est un instrument qui exige une certaine éducation, un certain exercice; Comme le couteau, pour la médecine opératoire, il demande un apprentissage, mais cela fait, aucun doute qu'il ne satisfasse pleinement l'opérateur.

CONCLUSIONS GÉNÉRALES

Avant d'aborder les conclusions générales de notre travail, pour éviter de fausses interprétations, deux points demandent à être nettement établis.

1° Toutes nos conclusions ayant pour base l'expérimentation, faite avec des cadavres d'enfant et un bassin de bronze, n'ont, par rapport à ce qui se passe sur le vivant, qu'une valeur relative et non absolue. — En comparant, par exemple, deux procédés d'application du cranioclaste à l'aide de la méthode expérimentale, nous pouvons, jusqu'à un certain point, très légitimement conclure à la supériorité de l'un sur l autre. — Mais ce qu'il nous est impossible de déterminer exactement par des expériences, c'est le degré de rétrécissement que tel ou tel procédé de cranioclastie pourra surmonter ; les conditions sur le vivant sont trop différentes de celles où l'on se trouve avec un bassin de métal. Les chiffres que nous donnerons dans nos conclusions ont donc une valeur relative ; il est probable qu'ils ne diffèrent pas énormément de ceux que fournit l'observation sur la femme; mais vouloir les appliquer directement à la clinique serait leur donner une fausse interprétation et leur attribuer une valeur à laquelle ils ne peuvent prétendre.

Ce n'est pas que nous voulions ici diminuer l'importance de l'expérimentation en pareil sujet. Elle nous paraît, en effet, le meilleur moyen, le plus sûr, le plus scientifique, pour comparer les différents procédés d'embryotomie ;

elle permet d'éviter les causes d'erreurs si fréquentes sur le vivant, et de baser nos opinions sur un nombre de faits beaucoup plus considérable que l'accoucheur le plus occupé ne pourra en recueillir dans une longue carrière. Par le fait qu'elle constitue le meilleur mode d'investigation, elle n'autorise pas à dédaigner les autres; elle prépare le terrain, elle pose la fondation mais ne peut aller plus loin. L'expérimentation est excellente, presque infaillible, toutefois à la condition de ne pas franchir les limites qui lui sont permises.

2° Parmi les différentes et nombreuses formes de bassins viciés, il n'y a qu'à une seule variété que puissent s'appliquer nos conclusions, au bassin rétréci dans son diamètre antéro-postérieur, ou bassin plat.

Pour avoir un travail complet nous reconnaissons qu'il aurait fallu faire des expériences avec des bassins métalliques rappelant la forme des viciations ostéomalacique, oblique, ovalaire, cyphotique, etc. Peut-être complèterons-nous cette étude un jour. Mais comme cette tâche aurait été considérable, comme elle aurait notablement obscurci un sujet déjà très complexe par lui-même, nous avons préféré nous limiter à la forme des bassins plats, dont la viciation principale porte sur le diamètre promonto-pubien; car cette vaaiété d'altération pelvienne est de beaucoup la plus fréquente.

PREMIÈRE PARTIE. — DE LA TÊTE FŒTALE

1° La tête fœtale, au point de vue de l'embryotomie, se compose de deux parties différentes : l'une peu résistante qui n'est autre que la voûte du crâne; l'autre solide, épaisse, difficilement réductible, formée par la base du crâne et la face. Cette dernière représente assez bien un cône irrégulier, aplati de la voûte au cou, dont la base correspond à la

partie antérieure de la face et le sommet à l'inion. On peut l'appeler le *cône basio-facial.*

2° Les quatre diamètres qui nous ont paru les plus propres à représenter les dimensions du cône basio-facial sont :

a. Le diamètre inio-nasal, allant de la racine du nez à l'inion.

b. Le diamètre biastérique, réunissant les deux angles du temporal qui concourrent à former la fontanelle astérique.

c. Le diamètre bimalaire, mesurant la distance qui sépare les deux tubérosités malaires.

d. Le diamètre mento-nasal, qui se rend de la pointe du menton à la racine du nez.

3° La hauteur du cône basio-facial nous est donnée par le diamètre inio-nasal, les dimensions de la base de ce cône ; par les diamètres mento-nasal et bimalaire. Quant au diamètre biastérique, c'est celui qui nous permet le mieux de nous former une idée de la largeur du cône basio-facial dans sa partie aplatie et moyenne.

4° Le diamètre biastérique est préférable au bimastoïdien :

a. Parce qu'il est un peu plus grand, et donne par conséquent une notion plus exacte des dimensions de la tête à ce niveau.

b. Parce que ses points de repère son plus faciles à déterminer.

5° Les dimensions moyennes de ces différents diamètres sont représentées d'après nos mensurations par les chiffres suivants :

Diamètre inio-nasal (hauteur du cône basio-facial).....	115^{mm}
— mento-nasal (base du cône basio-facial).....	45
— bimalaire (base du cône basio-facial).....	70
— biastérique (largeur de ce cône, partie moyenne).....	75

6° La solidité et la réductibilité du cône basio-facial ne sont pas semblables dans toutes ses parties; le diamètre bimalaire par exemple présente une résistance double de celle fournie par le biastérique.

7° La partie du squelette qui fournit l'appui le plus solide est : pour le diamètre bimalaire, la voûte palatine ; pour le diamètre biastérique, la selle turcique. Ce sont par conséquent ces deux régions qu'il faudra s'efforcer de détruire par la perforation, alors que la tête se présente dernière.

DEUXIÈME PARTIE. — PERFORATION DU CRANE

1° *L'évacuation de la substance cérébrale* est nécessaire pour la réduction facile de la tête, que l'extrémité céphalique se présente première ou dernière.

Cette évacuation s'obtiendra aisément, après la perforation, à l'aide d'une injection d'eau, ou en pratiquant une sorte de curage de la cavité cranienne avec un instrument quelconque en forme de cuiller.

2° *Les fractures de la voûte du crâne* qui accompagnent la perforation faite dans cette région, ne favorisent que médiocrement la réduction de la tête fœtale, et présentent par contre de sérieux inconvénients.

3° *Les fractures de la base du crâne*, qui accompagnent la perforation faite dans cette région sont très favorables à la réduction et à l'extraction de la tête, et elles sont à peu près sans inconvénients.

4° Par conséquent la meilleure perforation *pour la voûte du crâne est une ouverture grande, régulière, sans fractures; pour la base une large brèche avec éclatement des os voisins.*

5° Le meilleur instrument perforateur est :

a. Pour la voûte : soit le *perforateur alésoir*, instrument simple, facile à manier, irréprochable au point de vue de l'antisepsie ; soit le *perforateur de Blot*, employé d'une façon analogue au précédent, c'est-à-dire en lui imprimant un mouvement de rotation combiné à des mouvements de va-et-vient.

b. Pour la base : le *perforateur de Blot*, car c'est le seul instrument qui pour cette partie du squelette céphalique produise à la fois une ouverture large et un éclatement étendu des os voisins.

C'est donc en général au perforateur de Blot qu'il faudra accorder la préférence.

TROISIÈME PARTIE. — DE LA PINCE A OS ET DU CRANIOCLASTE

I. DÉFINITION

1° La pince à os et le cranioclaste sont des instruments en forme de pince destinés à être appliqués sur la tête de l'enfant. Par une de leur branche ils pénètrent dans la cavité cranienne; par l'autre ils restent en rapport avec la surface de la tête.

2° Entre la pince à os et le cranioclaste, il n'y a pas de limite tranchée; ces deux variétés d'instruments sont identiques au volume et à la puissance près.

II. HISTORIQUE

Le cranioclaste a été :

1° *Esquissé* par Ambroise Paré, qui en faisait un instrument de morcellement, voie dans laquelle il a été très amélioré par Meigs et surtout par Robert Barnes.

2° *Inventé* par J. Mesnard, qui l'employait comme agent de traction, et modifié heureusement dans ce sens par Stein, Boer, Davis, Ramsbotham, Van Huevel.

3° *Transformé* par J. Y. Simpson en instrument de broiement.

4° Enfin *approprié à d'autres buts* que le morcellement, la simple traction et le broiement, à savoir à l'inclinaison de la

tête pour favoriser le passage des diamètres qui mettent obstacle à l'accouchement. — A Braun et à ses élèves, puis à E.-F. Fabbri, ainsi qu'à plusieurs représentants de l'école italienne, revient le mérite d'avoir étudié le cranioclaste sous ce rapport.

III. DU CRANIOCLASTE DANS LES PRÉSENTATIONS DE LA FACE

1° Il existe trois manières principales d'appliquer le cranioclaste sur la face, la perforation étant faite au niveau de la glabelle.

a. Soit la branche mâle dans la perforation et la femelle sur la voûte du crâne.

b. Soit la branche mâle dans la perforation et la femelle sur le menton et le cou.

c. Soit la branche mâle dans la bouche, et la femelle : ou sur la voûte du crâne, ou dans la perforation.

C'est à cette troisième manière qu'il faut accorder la préférence.

2° La branche mâle étant placée dans la bouche, on a la meilleure prise et la réduction la plus complète de la tête en mettant la branche femelle sur la voûte du crâne, mais ce mode d'application présente en pratique deux difficultés:

a. La branche femelle appliquée sur la voûte est difficilement maintenue sur la partie médiane de la région frontale. Elle glisse le plus souvent en arrière.

b. Alors que cette branche femelle reste bien sur la région médiane, le cranioclaste, à mesure qu'il est serré, tend à lâcher prise.

3° En introduisant la branche femelle dans la perforation pratiquée au niveau de la glabelle, on verra les désavantages qui viennent d'être signalés disparaître; l'extraction se fera presque avec la même facilité que dans le cas précédent, si on a soin de placer le diamètre bimalaire, non

dans le diamètre transverse du bassin, mais dans un des diamètres obliques.

4 Avec ce dernier mode d'application, on a en outre l'avantage de cacher la branche femelle, de telle sorte qu'aucun des mors de l'instrument n'entre en rapport avec les tissus maternels.

5° Par l'emploi de ce procédé, on pourra vaincre une disproportion de 30 à 35^{mm} entre le diamètre bimalaire et le rétrécissement pelvien, et, par conséquent, faire passer une tête d'enfant à terme (diamètre bimalaire étant en moyenne de 70^{mm}) à travers un rétrécissement de 35^{mm} à 40^{mm}

IV. DU CRANIOCLASTE DANS LES PRÉSENTATIONS DU SOMMET

Le cranioclaste dans les présentations du sommet pourra être employé pour opérer, soit de *simples tractions*, soit le *changement de situation de la tête*, soit le *broiement*, soit le *morcellement*.

A. *Le cranioclaste est employé pour faire de simples tractions.* — 1° Quand on veut avec un cranioclaste entraîner une tête fœtale par de simples tractions, il faut appliquer l'instrument dans la direction de la face.

2° Avec de simples tractions, on pourra, dans les cas de rétrécissement léger du bassin, amener facilement la tête.

3° Quant à la disproportion entre le diamètre bimalaire et le rétrécissement pelvien que ce procédé est susceptible de vaincre, il est difficile de fixer un chiffre, car, à cet égard, les conditions de souplesse de la tête fœtale sont bien différentes dans l'accouchement et dans une expérience. Toutefois il est probable que, par ce moyen, on pourra amener une tête de fœtus à terme à travers un rétrécissement pelvien qui ne sera pas inférieur au diamètre biastérique

ou bimalaire, par conséquent, dans un bassin présentant 75 mm dans son diamètre promonto-pubien.

4° Toutes les fois que la tête aura été préalablement broyée très complètement, le cranioclaste pourra l'extraire dans des bassins très rétrécis.

5° Quant au degré de rétrécissement qu'on pourra franchir par ce moyen, il est assez difficile de le préciser; cela dépend du degré de broiement obtenu. Quand il est complet, on peut faire l'extraction dans des bassins présentant 30 mm et même moins dans leur diamètre promonto pubien minimum.

B. *Le cranioclaste est employé pour changer la situation de la tête fœtale.*

a. De la rotation de la tête.

1° Le cranioclaste étant appliqué sur la voûte du crâne dans la direction de la face, la position à donner au diamètre bimalaire pour faciliter le passage de la tête à travers le bassin retréci dans son diamètre promonto-pubien, est loin d'être indifférente.

2° Le diamètre bimalaire peut être placé en rapport soit avec le diamètre transverse du bassin, soit avec un des diamètres obliques, soit avec le diamètre antéro-postérieur.

C'est en le mettant dans la direction d'un des diamètres obliques qu'on obtient les résultats les plus favorables pour l'extraction.

b. De l'inclinaison de la tête.

1° Le procédé d'*inclinaison occipitale* qui consiste à appliquer le cranioclaste sur l'occiput pour abaisser la région postérieure de la tête la première, est peu favorable pour pratiquer l'extraction du fœtus.

2° Meilleur est le procédé d'*inclinaison temporale*, dans lequel le cranioclaste placé successivement dans la direction de l'astérion et du ptérion, imprime à la tête un mouvement de rotation autour de son axe inio-nasal, et facilite par là le passage des diamètres bimalaire et biastérique,

en les plaçant de champ pour franchir le détroit supérieur.

3° Mais c'est au procédé d'*inclinaison frontale* qu'il faudra accorder la préférence. Il consiste à appliquer le cranioclaste dans la direction du nez. On abaisse d'abord la face du fœtus et on fait descendre successivement la face et la base du crâne. Ce troisième procédé donne de meilleurs résultats que les deux précédents.

4° La prise opérée par le cranioclaste dans le procédé d'inclinaison frontale variera beaucoup, suivant le siège de la perforation, suivant le degré de développement de la tête.

Quand la tête est perforée au niveau du *bregma* ou en avant de lui, et qu'elle est peu développée, la branche femelle du cranioclaste s'avancera par son extrémité jusqu'à la bouche et au menton ; la prise sera très favorable.

Dans le cas au contraire ou la perforation siège auprès du *lambda*, et que la tête est assez développée, l'extrémité du cranioclaste n'arrivera qu'à la racine du nez ; la voûte seule sera saisie par l'instrument.

5° La souplesse de la tête fœtale constitue un élément très important dans l'extraction au moyen du cranioclaste.

6° A l'aide du procédé d'inclinaison frontale, on pourra dans le cas d'application favorable vaincre avec le cranioclaste une disproportion de 21 ^{mm} entre le diamètre bimalaire et le rétrécissement promonto-pubien ; dans le cas de prise défavorable, la disproportion qu'on pourra surmonter ne sera que de 4^{mm}.

Par conséquent une tête fœtale à terme pourra être extraite dans un bassin de 45^{mm} environ quand la prise est heureuse, et de 65^{mm}, alors qu'elle est mauvaise.

c. De la transformation de la présentation du sommet en présentation de la face.

1° Des différents moyens préconisés pour transformer le sommet en présentation de la face, le plus simple est celui qui consiste à introduire un doigt dans la perforation cra-

nienne, et, par son intermédiaire d'imprimer à la tête la direction voulue (Pugliati); ou encore d'user à cet effet de la branche mâle du cranioclaste avec laquelle on repousse l'occiput pour défléchir la tête. — Le procédé le plus sûr et en même temps le plus compliqué est celui dans lequel on passe un lacs à travers la base du crâne à l'aide de l'instrument que nons avons proposé à cet effet.

2° Cette transformation de la présentation du sommet en celle de la face (en dehors du morcellement) n'offrant que de faibles avantages sur les autres procédés d'application du cranioclaste, nous ne croyons pas, vu la complication opératoire qu'elle amène, qu'il y ait lieu de la conseiller.

C. *Le cranioclaste est employé comme instrument de broiement.* — 1° La méthode de broiement indiquée par Simpson est défectueuse en ce qu'elle n'atteint que la voûte du crâne, et respecte la base ainsi que la face.

2° Dans le procédé d'inclinaison frontale (Braun), quand la prise est favorable, une partie du squelette comprise entre le trou occipital et la face se trouve atteinte, mais c'est là un résultat inconstant et pour ainsi dire accessoire de la méthode, dont le but principal est l'inclinaison de la tête vers la région frontale et la face.

3° Pour transformer le cranioclaste en instrument de broiement, une modification était indispensable, à l'effet d'empêcher le squelette de la base et de la face de fuir devant l'instrument. Il fallait, au lieu de deux mors s'emboîtant réciproquement, deux extrémités se regardant par leur concavité ; de telle sorte que la pince, à mesure qu'elle était serrée, au lieu de repousser les parties saisies devant elle, tendit au contraire à les mordre de plus en plus. C'est le but que nous nous sommes efforcé de réaliser en modifiant le cranioclaste.

4° Notre cranioclaste est construit de telle sorte que les mors puissent être articulés soit en s'opposant par leur concavité, soit en s'emboîtant réciproquement.

Il s'applique en deux temps : 1° dans le premier, destiné au broiement, les mors se regardent par leur concavité, la branche mâle pénètre par son extrémité dans le trou occipital, la branche femelle est placée sur la face; 2° dans le second temps, la branche mâle est retournée, de telle sorte qu'elle oppose sa convexité à la concavité de la branche femelle. L'instrument exerce alors une prise analogue à celle du cranioclaste ordinaire.

5° Pour le cas où la tête se présente au détroit supérieur dans sa situation normale, l'application de notre cranioclaste n'offre aucune difficulté. La branche mâle est dirigée facilement dans le trou occipital, et la branche femelle atteint aisément la partie médiane de la face.

6° Quand la base du crâne est fortement inclinée en avant, après avoir fait la perforation, on pourra la redresser, soit à l'aide des doigts, soit avec celui de la branche mâle du cranioclaste, agissant en guise de levier. Le redressement qu'on pourra obtenir avec l'un de ces deux moyens ne sera pas toujours suffisant pour rendre le trou occipital accessible au tire-fond, qui devra alors être appliqué dans la fosse cérébelleuse postérieure, en arrière du rocher correspondant.

7° Quand la tête aura été saisie, pour faire l'extraction il faudra de même qu'avec le cranioclaste ordinaire, placer l'extrémité céphalique de telle sorte que le diamètre bimalaire corresponde à l'un des diamètres obliques du bassin. Si la tête a été heureusement pincée, il suffira pour obtenir cette inclinaison du diamètre bimalaire, de placer l'instrument en rapport avec la symphyse sacro-iliaque correspondante. Si la prise, au contraire, a été défavorable, la tête étant saisie, non du trou occipital au nez, mais d'un rocher à la tubérosité malaire située du même côté, pour obtenir l'inclinaison voulue du diamètre bimalaire, le cranioclaste devra être amené en rapport avec le promontoire, ou avec le côté de cette saillie opposé à celui où l'instrument avait été appliqué.

8° La disproportion, entre le diamètre bimalaire et le rétrécissement, qu'il sera possible de vaincre à l'aide de notre cranioclaste peut être estimée, d'après nos expériences, à 20^{mm}. Par conséquent, cet instrument pourra permettre l'extraction d'une tête à terme à travers un rétrécissement pelvien de 50^{mm} environ.

9° La comparaison de notre cranioclaste avec celui de Braun (employé d'après le procédé d'inclinaison frontale) nous a conduit à cette conclusion que dans les cas où la tête est très souple et où le cranioclaste de Braun peut exercer une prise favorable, les résultats fournis par les deux instruments sont à peu près les mêmes ; ils peuvent l'un et l'autre entraîner la tête d'un enfant à terme à travers un bassin de 50^{mm}. — Dans les cas défavorables, au contraire, notre cranioclaste acquiert une supériorité incontestable, parce qu'il fournit toujours les mêmes résultats, tandis que le cranioclaste de Braun ne permet plus l'extraction qu'à égalité de dimensions environ, entre le diamètre bimalaire et le rétrécissement.

10° Avec notre cranioclaste, de même qu'avec le céphalotribe, on peut exécuter le broiement répété. Nos expériences sont insuffisantes pour nous permettre de formuler ici des conclusions.

D. *Le cranioclaste est employé comme instrument de morcellement.* — 1° Le morcellement pratiqué avec le cranioclaste est une méthode ou difficile ou dangereuse.

a. Difficile quant on veut introduire une des branches de l'instrument entre le cuir chevelu et le squelette.

b. Relativement facile, mais dangereuse, quand on enlève à la fois les os et la peau qui les recouvre.

2° Sauf certains cas exceptionnels, où le rétrécissement sera peu marqué, le morcellement ne sera pas praticable sans enlever en même temps le cuir chevelu.

3° Il est impossible de déterminer ici la limite approxi-

mative du degré de rétrécissement pelvien, qui permettra de faire le morcellement. Les conditions où nous avons opéré sont à cet égard trop différentes de ce qu'on observe sur le vivant. Expérimentalement nous avons pu exécuter le morcellement avec une facilité relative (le cuir chevelu étant enlevé avec les os) dans le bassin de bronze rétréci antéro-postérieurement à 27^{mm}. Cliniquement, si l'on s'en rapporte à l'observation d'Elisabeth Sherwood, il serait aussi possible avec un rétrécissement pelvien rès marqué.

4° Des différents instruments que nous avons essayé pour pratiquer le morcellement, c'est la pince représentée par la (figure 42, p. 163) qui nous a permis de le réaliser avec le plus de facilité.

5° La fixation de la tête, la déflexion et l'extraction pourront être obtenues à l'aide d'un lacs passé par la base au moyen de l'instrument (fig. 36 et 37, p. 123 et 124) que nous avons proposé à cet effet. — Dans le cas où on ne se servirait pas du passe-lacs, la déflexion pourrait être opérée avec la main, un crochet ou avec le cranioclaste, et l'extraction faite avec ce dernier instrument.

6° Le morcellement permettra d'extraire une tête à terme à travers un bassin de 30^{mm} dans son diamètre promonto-pubien minimum, même dans certains cas dans des rétrécissements plus marqués ; c'est, par conséquent, une méthode supérieure à toutes celles que nous avons étudiées jusqu'à présent. On pourra la tenter dans les cas d'angustie pelvienne très marquée : en toute autre circonstance nous croyons qu'on doit lui préférer les méthodes d'inclinaison ou de broiement.

V. DU CRANIOCLASTE EMPLOYÉ SUR LA TÊTE DERNIÈRE

A. *La tête est intacte et non séparée du tronc.* — 1° Quand

on peut choisir le siège de la perforation, il faudra la faire au niveau de la voûte palatine, autant que possible dans la direction de la selle turcique. — Introduire la branche mâle du cranioclaste dans le crâne par cette perforation et la branche femelle sur la face. — Faire l'extraction en plaçant le diamètre bimalaire, en rapport avec un des diamètres obliques du bassin, en dirigeant l'instrument vers la symphyse sacro-iliaque correspondante. — On pourra par ce procédé, vaincre une disproportion de 20^{mm} environ entre le diamètre bimalaire et le rétrécissement.

2° Quand on ne peut choisir le siège de la perforation, et qu'on est obligé de la pratiquer sur l'occiput, on appliquera le cranioclaste soit de la perforation à l'occiput, soit de la perforation à la face, suivant la plus grande commodité que fournira l'un ou l'autre procédé. = Mais il ne faut pas s'attendre à obtenir avec cette méthode des résultats aussi favorables qu'avec la première; le maximum de disproportion entre le diamètre bimalaire et le rétrécissement qu'on pourra vaincre avec cette perforation ne dépassera guère 10^{mm}.

3° Dans les cas où la perforation ne serait possible ni à la voûte palatine, ni sur l'occiput, et où l'on serait obligé de faire pénétrer le perforateur dans la région temporale, nous n'avons pas d'expérience nous permettant d'indiquer quelle est la meilleure méthode d'application du cranioclaste. Il est probable qu'il vaudrait mieux se comporter comme dans les cas où la perforation siège en avant sur la voûte palatine, c'est-à-dire placer la branche mâle dans le crâne et la femelle du côté de la face.

B. *La tête a déjà subi une opération préliminaire, mais n'est pas détachée du tronc.*

1° Nous ne faisons qu'indiquer ce chapitre, n'ayant aucun élément qui nous permette de formuler des conclusions. Provisoirement on peut accepter comme étant vraisemblables celles que nous avons données pour la tête dernière intacte

et non séparée du tronc, du moins pour ce qui a trait à l'application du cranioclaste, car pour le degré de sténose-pelvienne, que la tête mutilée pourra franchir, il dépend de l'état où se trouve cette partie fœtale.

C. *La tête est séparée du tronc.*

a. La tête se présente par sa région latérale ou temporale.

1° Toutes les fois que la tête, restée seule dans les parties génitales, devra être extraite à l'aide du cranioclaste, la perforation étant faite au niveau du temporal, il faut appliquer l'instrument en le dirigeant vers l'extrémité occipitale de la tête.

b. La tête se présente par la base du crâne.

1° La branche mâle étant introduite dans le crâne (soit par le trou occipital, soit par une perforation faite au niveau de la voûte palatine et de la selle turcique), et la branche femelle appliquée sur la face, on pourra, en plaçant le diamètre bimalaire en rapport avec l'un des diamètres obliques du bassin, extraire la tête dans de bonnes conditions. La disproportion entre le diamètre bimalaire et le rétrécissement, qu'on pourra surmonter, sera de 30 à 35^{mm} environ.

2° On obtiendra de meilleurs résultats, quand la branche mâle sera glissée dans la perforation faite à travers la voûte palatine et la selle turcique, que lorsqu'elle occupera le trou occipital. — Toutefois pour éviter les ennuis de la perforation, si le trou occipital n'est pas rétréci par la présence de vertèbres, il vaudra mieux se contenter de cet orifice naturel comme voie d'introduction de la branche mâle du cranioclaste.

VI. DU CRANIOCLASTE APPLIQUÉ SUR LE SIÈGE

1° L'extraction du siége (mode des fesses) peut se faire à l'aide du cranioclaste en plaçant le diamètre bitrochanterien en rapport soit avec le diamètre promonto-pubien, le diamètre transverse ou l'un des diamètres obliques du bassin.

2° Le mode d'extraction qui consiste à placer le diamètre bitrochantérien dans le promonto-pubien du bassin est le plus défavorable, parce qu'il place les plus grandes dimensions du siège fœtal en rapport avec le rétrécissement pelvien.

3° Que le sacrum de l'enfant soit en rapport avec la moitié antérieure de l'arc pelvien de la mère, ou avec sa moitié postérieure, l'extraction se fera mieux quand le diamètre bitrochantérien occupe le transverse, que lorsqu'il est situé dans un des diamètres obliques, c'est-à-dire quand le siège est placé en position sacro-pubienne, ou en sacro-sacrée.

4° Dans le cas où le sacrum de l'enfant est en rapport avec la moitié postérieure de l'arc pelvien, il faudra faire l'extraction en sacro-sacrée. Dans ce but le cranioclaste devra être placé non du rectum au sacrum (car de cette façon la branche femelle serait placée sur le promontoire, et augmenterait les dimensions du pelvis dans ce sens), mais du rectum à l'un des trochanters.

5° Quand le sacrum est tourné en avant et occupe une région quelconque de la moitié antérieure de l'arc pelvien, l'extraction doit être pratiquée en sacro-pubienne. Pour ce faire on appliquera le cranioclaste soit du rectum au trochanter, soit du rectum au pubis. Ici la branche femelle appliquée sur le pubis se cache entre les deux cuisses relevées et ne constitue aucun obstacle au passage du siège.

5 Dans le cas où le sacrum est placé transversalement, l'extraction devra être faite en sacro-pubienne, car pour les raisons qui ont été exposées dans notre travail, l'extraction du siège dans cette position, se fait dans les conditions plus favorables qu'en sacro-sacrée. — Le siège étant placé en sacro-transverse pour l'amener en position sacro-pubienne, il faut appliquer le cranioclaste soit du rectum au trochanter, soit, ce qui vaut mieux, du rectum au pubis.

7° D'après les conclusions qui précèdent on voit que le

cranioclaste ne devra jamais être placé du rectum au sacrum, mais suivant les cas, soit du rectum au trochanter soit du rectum au pubis. Ce dernier procédé est le meilleur.

VII. DU CRANIOCLASTE APPLIQUÉ SUR LE TRONC

Il n'y a ici aucune règle précise à formuler pour l'application du cranioclaste. Quand il y aura lieu de se servir de cet instrument, il faudra saisir la partie du squelette la plus résistante, qui se présente à l'orifice utérine, en introduisant la branche interne dans une cavité viscérale, l'externe à la surface du corps.

VIII. APPRÉCIATION GÉNÉRALE DU CRANIOCLASTE

1° Les *avantages* du cranioclaste sont :

a. D'être un instrument simple, peu volumineux de maniement facile;

b. De n'entrer en rapport avec l'utérus que par une de ses extrémités, l'autre étant cachée dans la cavité cranienne;

c. De laisser à la tête fœtale sa souplesse et de ne pas gêner par conséquent l'adaptation à la déformation pelvienne;

d. De permettre l'exécution des différentes méthodes auxquelles on a eu recours pour pratiquer l'embryotomie céphalique (traction, inclinaison, broiement, morcellement);

e. De rendre facile l'extraction de la tête se présentant par le sommet ou la face, du siège, ou enfin du tronc et de la tête séparés l'un de l'autre et retenus dans les parties génitales.

2° Les *reproches* qu'on peut adresser au cranioclaste sont :

a. De rendre indispensable un diagnostic précis non seulement de la présentation fœtale, mais aussi de la position ;

b. De nécessiter parfois certaines manœuvres qu'un homme exercé pourra seul bien exécuter.

RÉSUMÉ GÉNÉRAL

DE LA CONDUITE A TENIR AVEC LE CRANIOCLASTE DANS LES DIFFÉRENTES PRÉSENTATIONS

A. Bassin aplati d'avant en arrière, présentant des dimensions supérieures à 50^{mm}

1° *Présentation de la face.* — Faire la perforation au niveau de la glabelle. Enlever une certaine quantité de substance cérébrale ; appliquer la branche mâle du cranioclaste dans la bouche, la branche femelle dans la perforation. Faire l'extraction en dirigeant le menton du côté du pubis, sans le ramener toutefois complètement derrière la symphyse. Le diamètre bimalaire doit conserver une direction légèrement oblique.

2° *Présentation du sommet.* — Perforer le bregma ou l'un des pariétaux. Enlever une partie de la substance cérébrale. Appliquer notre cranioclaste :

a. La branche mâle dans la direction du trou occipital, la femelle sur la face. Exécuter le premier temps ou de broiement (première position de l'instrument).

b. La branche femelle laissée en place, faire exécuter à la branche mâle un demi-tour, pour saisir la tête comme avec le cranioclaste ordinaire (deuxième position). — Pratiquer l'extraction en plaçant le diamètre bimalaire en rapport avec un des diamètres obliques du bassin.

3° *Présentation du siège.* — Introduire la branche mâle dans le rectum, la femelle sur l'un des trochanters ou de préférence sur le pubis. Extraire en plaçant le sacrum de l'enfant en rapport avec le pubis de la mère.

4° *Présentation du tronc.* — Si l'on veut, à l'aide du cranioclaste, attirer l'une des parties du corps fœtal sectionné en deux, on saisira autant que possible la colonne vertébrale en appliquant la branche mâle de l'instrument en rapport avec le corps des vertèbres, et la branche femelle sur les apophyses épineuses.

5° *Présentation de la tête dernière.*

a. Si la tête est encore adhérente au tronc, perforer la base du crâne au niveau de la voute palatine et de la selle turcique, en pénétrant soit sous le menton, soit par la bouche. Appliquer la branche mâle du cranioclaste dans la perforation, la femelle sur la face. Faire l'extraction en mettant le diamètre bimalaire en rapport avec un des diamètres obliques du bassin.

b. Si la tête est séparée du tronc, appliquer le cranioclaste d'après les mêmes principes, avec cette seule différence que dans les cas où le trou occipital ne serait pas rétréci par la présence des vertèbres, il sera préférable, au lieu de faire la perforation, de se servir de cet orifice normal pour faire pénétrer la branche pleine du cranioclaste.

B. Bassin aplati d'avant en arrière, présentant dans son diamètre rétréci des dimensions inférieures à 50mm

Dans les cas de ce genre, si l'on veut délivrer la femme par la voie vaginale, et cela à l'aide du cranioclaste (indication que nous n'avons pas à discuter ici), on procèdera de la façon suivante :

Quelle que soit la présentation, il faudra se comporter d'après les principes énoncés précédemment pour le cas où le rétrécissement pelvien est de 50mm au maximum. — Il en est, en effet, du cranioclaste comme du forceps, il pourra réussir à amener la tête dans des cas où tout ferait présumer un insuccès. — Si ce procédé échoue on pourra se conduire de la façon suivante :

1° *Présentation de la face.* Le cranioclaste appliqué sur la face, suivant les préceptes donnés plus haut, peut réussir à opérer l'extraction d'une tête à terme à travers un rétrécissement de 40^{mm} et même de 35^{mm}. Dans les cas où ce procédé échouerait, il faudrait ou renoncer à l'extraction, ou transformer la face en sommet pour pratiquer le morcellement.

2° *Présentation du sommet.* Quand l'extraction n'a pu être obtenue avec notre cranioclaste, on aura recours, soit au broiement répété, soit au morcellement.

Le broiement répété pourra être effectué, soit avec le céphalotribe, soit avec la pince intra-cranienne de Fabbri, soit avec le cranioclaste. Puis, pour extraire la tête, on se servira du cranioclaste.

Le morcellement sera fait à l'aide d'un petit cranioclaste et l'extraction opérée avec le même instrument ou le cranioclaste ordinaire. Dans cette dernière méthode, on pourra amener la face, soit avec les doigts, un crochet, ou un lacs préalablement passé à travers la base du crâne à l'aide de l'instrument que nous avons proposé à cet effet.

3° *Présentation du siège.* Si le siège ne peut être extrait par le procédé que nous avons indiqué précédemment, la seule méthode permettant de l'amener au dehors serait de faire la section des membres inférieurs, par des moyens que nous n'avons pas à indiquer ici, et d'attirer ensuite chacune des parties ainsi séparées; on pratiquerait en somme une sorte de morcellement sur le siège.

4° *Présentation du tronc.* Si, avec de simples tractions sur la colonne vertébrale, il était impossible d'amener le tronc au dehors, il faudrait faire l'éviscération, et si cela n'était pas suffisant, avoir recours au morcellement en arrachant successivement les différentes parties qui se présenteraient.

5° *Présentation de la tête dernière.* Si les moyens indiqués précédemment échouaient, on pratiquerait, soit le broiement répété, soit le morcellement.

INDEX BIBLIOGRAPHIQUE[1]

1. Barnes Robert. — Leçons sur les opérations obstétricales; série d'articles parus dans le *Medical Times and Gazette* de 1867 à 1869. — Traduction française d'après une 2e édition, en 1873, par Cordes : *Méthode de cranioclastie* de l'auteur, p. 282. Application du cranioclaste sur le trone (p. 201) sur tête dernière (p. 207).

2. Bergesio Libero. — Cefalotribo o cranioclasta? *Annali di ostetricia*, vol. II, 1880, p. 137, 217, 292. — Considération sur l'opération césarienne et l'accouchement provoqué. Étude sur le céphalotribe surtout au point de vue historique, du cranioclaste aux points de vue historique, clinique et experimental. B. est partisan du cranioclaste.

3. Braun. G. — Traité d'accouchement, Vienne, 2e édition, 1875, p. 506. Auteur indique brièvement le mode d'emploi du cranioclaste de G. Braun.

4. Chauvenet Giovanni. — Il cranioclaste di Braun e l'embrotomia sul capo ultimo. *Gazetta medica Italiana*, 25e année, n° 48, 49. 1882. Résumé de quatre cas de cranioclastie observés à la Maternité de Milan, l'un d'eux sur une tête dernière, particulièrement intéressant.

5. Crédé. — Ueber Kephalothryptor und Kranioklaster. Congrès de Munich. *Archiv. f. Gynäk.*, t. XII, p. 275, 1877. — Crédé défend le céphalotribe contre les attaques qu'on lui adresse en faveur du cranioclaste. — Discussion : pour le céphalotribe : Olshausen, Schwartz, A. Martin; pour le cranioclaste : Spiegelberg, Fritsch, Winckel, Gusserow, Hegar, Schrœder.

6. Cuzzi (Alessandro). — Sul cranioclaste, studi e esperienze. 32 pages in-8°, 1878. Histoire du cranioclaste, exposé des procédés de Simpson, Barnes, Braun, Fabbri. Conclusion en faveur de la méthode de Barnes.

1. Cet index ne comprend que la littérature relative au cranioclaste. Les traités classiques d'accouchements, en dehors de ceux qui contiennent des éléments originaux sur la question y sont omis. Les simples observations n'ayant qu'un intérêt purement clinique, n'y sont pas non plus mentionnées.

7. Davis David. — Elements of Operative Midwifery, London, 1825. Description d'une nouvelle pince à os, p. 289.

8. Fabbri E. F. — Sule embriotomia compressovi il processo di céfalotripsia interra del prof. G. B. Fabbri in-4°, 85 pages. Bologne, 1875. Étude expérimentale du cranioclaste, p. 11 à 27.

9. Fritsch, H. — Der Kephalothryptor und Braun's Kranioklast, Volkmann, Sammlung klinischer Vorträge, n° 127, Gynäkologie, n° 39. Etude clinique et raisonnée du céphalotribe et du cranioclaste. Conclusions en faveur du cranioclaste. F. rejette le cranioclaste pour la tête dernière.

10. Gueniot. — Dictionnaire encyclopédique des sciences médicales, art. Craniotomie. Cranioclasie, p. 700. Gueniot considère que le cranioclaste ne peut donner de bon résultat que lorsque la tête est peu élevée dans les parties génitales.

11. Hecker. — Beobachtungen und Untersuchungen aus des Gebäranstalt zu München, umfassend die Zeitraum, 1859-1879. — Munich, 1881. D'une série de cas d'embryotomie H. conclut que le céphalotribe et le cranioclaste sont deux instruments également utiles.

12. Hicks Braxton. — An inquiry into the best Mode of delivering the Fœtal head after perforation. *Transactions of the Obsetrical Society of London*, 1865, p. 263 à 304, Braxton Hicks étudie la position de la tête qui favorise le plus sa sortie après la craniatomie.

13. Kleinwächter, L. — Die Perforation und Extraktion der perforirten Fruchtschädel. Wiener klinik, II Jahrgang. 7 Heft. Juli 1876, p. 204. — Kleinwächter fait remonter (à tort selon nous) l'origine du cranioclaste à Jacob Rueff. D'après K. le cranioclaste ne donnerait de bons résultats que lorsque le bassin n'est pas vicié et alors il est inutile !

14. Lollini (Frères). — Notes et observations sur la cranioclasie et le sphenotribe des frères Lollini. Mémoire de Paris, 1869. Courte étude historique du cranioclaste au commencement du mémoire.

15. Mesnard. — Le *Guide des accoucheurs*, 2e édition, Paris, 1753, préface, p. 26 et 28 : figure et description de la pince à os de l'auteur.

16. Mundé, P. — The Cranioclast as improved and used by the Vienna School. *American Journal of Obstetrics*. May 1873, p. 1 à 38. Très bon exposé de la méthode de Braun. Dans les cas difficiles M. conseille de broyer avec le céphalotribe et de faire ensuite l'extraction avec le cranioclaste.

17. Narich, J.-B. — Expériences avec le cranioclaste de Braun. Th. Paris, 1882. Seconde monographie parue en France sur le cranioclaste. La dernière qui y ait été publiée avant la nôtre. Étude détaillée et consciencieuse de l'action du cranioclaste. N. revendique deux points nou-

veaux dans l'histoire de cet instrument : 1° le procédé de réduire le sommet en face à l'aide de la branche femelle de l'instrument ; 2° le procédé d'extraction de la tête en plaçant le diamètre bimalaire en rapport avec un des diamètres obliques du bassin ; Pugliati dans son travail prétend avoir indiqué ce procédé à Narich alors qu'il faisait ses expériences à Paris.

18. Negri (P.). — Di una singolare lesione riscontrata in unifeto estratto col cranioclaste. — Annali di ostetricia, 1880, p. 98-107. — On trouve une hémorrhagie dans la cavité abdominale, dont la cause ne peut être précisée.

19. Id. — Il cranioclaste di Braun. Annali di ostetricia, 1882, p. 339 et 422. — Procès du céphalotribe. — Histoire du cranioclaste. — 12 observations où le cranioclaste de Braun fut employé. Critique de ces observations. — Application du cranioclaste sur la tête dernière, le siège et le tronc.

20. Nicola (G.). — Contributo allo studio del modo di agire del cranioclasta del Braun. — Annali si ostetricia, 1880, t. II, p. 442 à 455. — Expériences pour comparer les procédés de Braun et de Fabbri ; supériorité de ce dernier. —N. refuse tout pouvoir fracturant au cranioclaste, ou s'il l'exerce, ce n'est que par exception.

21. Osborn (W.). — Essays on the practice, of midwifery. London, 1795, p. 189. — Observation d'Elisabeth Scherwood, cas où la méthode de morcellement a été appliquée.

22. Paré (A.). — Œuvres d'Ambroise Paré. Édition Malgaigne, t. II, p. 705, 1753. — Figure et description d'une tenaille destinée à tirer la tête par pièces.

23. Pugliati (R.). — Espulsione ed estrazione della testa fœtale dopo la craniotomia. in-8°, 274 pages. Naples, 1882. — Étude très approfondie et soignée de différents procédés d'ambryotomie céphalique. — Généralités sur la craniotomie ; expériences pour déterminer les résultats qu'elle peut fournir pour l'expulsion de la tête. — Des différentes méthodes d'extraction de la tête après la craniotomie et particulièrement du cranioclaste. — Parallèle du céphalotribe et du cranioclaste en faveur de ce dernier instrument. — Quelques mots en terminant sur le forceps-scie et la céphalothripsie interne.

24. Ramsbotham. — The principles and practice of Obstetric Medecine and Surgery, 1e édition. Londres 1841. — Premier ouvrage où nous ayons trouvé la figure de la pince os décrite par Davis dans son traité, en 1825.

25. Rizzoli (F.). — Clinique chirurgicale. Mémoires de chirurgie et d'obstétrique. — Traduction Andrini. Paris, 1872. — Description et figure de la pince tire-tête de l'auteur, p. 534.

26. Rokitansky (K.). — Beobachtungen ueber Kramotomie. Wiener medz. Presse, nos 8-9-11-13-14-16-17-19. 1871. Rokitansky fait connaître la statistique des différents cas d'embryotomie céphalique observés pendant les dix années antérieures à sa publication, dans la clinique de Carl Braun. Le cranioclaste, qui a été employé un grand nombre de fois, a fourni d'excellents résultats, qui ont amené C. Braun à le préférer à tout autre instrument d'embryotomie. Résumé des avantages fournis par le cranioclaste.

27. Schmeltz (J.). — Des avantages en obstétrique du crochet et du cranioclaste de Braun. Thèse, Paris, 1879. — Premier travail publié en France sur le cranioclaste de Braun. — Mémoire très négligemment fait.

28. Simpson (J.-Y.). — On cranioclasm *The medical Times and Gazette*, vol. I., 1860, pages 359 à 361, 491 à 493, 567 à 570. — Quelques mots sur les procédés connus d'embryotomie céphalique. — Description de l'instrument et de la méthode de l'auteur. — Comparaison du cranioclaste et du céphalotribe.

29. Skene (A.-J.-C.). — A contribution to obstetrical surgery. American journal of obstebrics. May. 1875, t. VIII, p. 150-151. — Skene décrit une méthode de morcellement qui consiste à s'aider du speculum de Sims pour aller enlever avec une pince à os les fragments du squelette céphalique.

30. Tarnier (S.). — Nouveau dictionnaire de médecine et de chirurgie pratiques, art. embryotomie, p. 671; description du cranioclaste. — Tarnier considère le cranioclaste (de Simpson) comme un bon instrument de traction, mais un mauvais agent de broiement et incapable, à cet égard, de lutter avec le céphalotribe.

31. Tibone (D.) et Bergesio (L.). — Considérations sur les procédés de céphalothripsie interne. *Giornale internazionale delle scienze mediche* Nuova serie. Anno II 1880. Examen de plusieurs instruments d'embryotomie. — Série d'expériences avec le cranioclaste, après avoir préalablement employé la pince intra-cranienne de Fabbri pour broyer la base.

32. Veit (J.). — Berliner Klin. Wochenschrift, 1878, p. 231. Compte-rendu de la séance de la Société obstétricale de Berlin du 21. 1. 1878, dans laquelle Veit a présenté un nouveau cranioclaste. La modification consiste en ce que la branche pleine se termine par un tire-fond qui lui permet de servir de perforateur pour la voûte cranienne.

33. Wiener Max. — Kephalothryptor oder Kranioklast. Centralblatt für Gynäkologie, 1877, t. XI, p. 413. — Wiener expose les résultats très satisfaisants obtenus à Breslau à l'aide du cranioclaste. — Compa-

raison du céphalotribe et du cranioclaste; conclusions en faveur de ce dernier instrument.

34. Winckel (F.). — Die Mesnard'sche shadelzange benutzt zur extraction des Kopfes nach einer Perforation bei osteomalacischen Becken. Monatschrift für Geburtsh., 1861, t. XVII, p. 292 à 301. — Winckel rapporte un cas très intéressant où l'extraction ne put être faite avec le céphalotribe appliqué plusieurs fois successivement, et où la pince de Mesnard, modifiée par Stein, put permettre de terminer l'accouchement.

QUESTIONS

sur les diverses branches des sciences médicales.

Anatomie et histologie normale. — Aponévroses de l'abdomen.

Physiologie. — De la digestion intestinale. Du suc pancréatique.

Physique. — Courants thermo-électriques.

Chimie. — De l'ammoniaque; ses propriétés; sa préparation. Action des acides sur l'ammoniaque.

Histoire naturelle. — Les racines, leurs structures, leurs tendances, leurs différentes modifications. Des bulbes. Des tubercules. Caractères qui distinguent les racines des rhizomes.

Pathologie externe. — Énumérer les tumeurs de l'orbite; en indiquer les signes différentiels.

Pathologie interne. — Des concrétions sanguines dans le système artériel.

Pathologie générale. — De la fièvre.

Anatomie et histologie pathologiques. — Des lésions de la dysenterie.

Médecine opératoire. — Des appareils employés pour le redressement du membre dans le cas de pied bot.

Pharmacologie. — Des altérations que les médicaments officinaux peuvent éprouver par l'action de l'air. Des différents moyens employés pour leur conservation.

Thérapeutique. — Des indications de la médication astringente.

Hygiène. — Des boissons aromatiques.

Médecine légale. — Empoisonnement par l'alcool.

Accouchements. — De l'influence de la grossesse sur la marche des maladies qui la compliquent.

Vu par le Président
de la thèse.
TARNIER.

Vu et permis d'imprimer :
Le Vice-Recteur de l'Académie de Paris,
GRÉARD.

TABLE

INTRODUCTION 3

PREMIÈRE PARTIE

DE LA TÊTE FŒTALE

1° Généralités 9
2° Dimensions de cône basio-facial 12
3° Solidité et résistance du cone basio-facial 20

SECONDE PARTIE

DE LA PERFORATION DU CRANE

I. — *De perforation du crâne* 26
1° L'évacuation de la substance cérébrale est nécessaire pour la réduction facile de la tête, que l'extrémité céphalique se présente première ou dernière 26
2° Les fractures de la voûte du crâne, qui accompagnent la perforation faite dans cette région, ne favorisent que médiocrement la réduction de la tête fœtale et présentent par contre de sérieux inconvénients 29
3° Les fractures de la base du crâne, qui accompagnent la perforation faite dans cette région sont très favorables à l'extraction de la tête, et elles sont à peu près sans inconvénients 32
II. — *Des instruments perforateurs* 34
1° Perforation de la voûte 35
2° Perforation de la base 45
III. — *Évacuation de la substance cérébrale* 47

TROISIÈME PARTIE

DE LA PINCE A OS ET DU CRANIOCLASTE

Généralités 49
Historique 52
Distinction à établir entre la pince à os et le cranioclaste 66
I. — *Du cranioclaste dans les présentations de la face* 69
Différents procédés d'application 69
Limite d'action du cranioclaste 75
Conclusions 81

II. — *Du cranioclaste dans les présentations du sommet* 84
1° Du cranioclaste employé comme instrument de traction 86
a. La tête n'a pas été préalablement broyée 86
b. La tête a été préalablement broyée 91
Conclusions 93
2° Du cranioclaste employé pour changer la situation de la tête fœtale 94
a. De la rotation de la tête 94
b. De l'inclination de la tête 99
1° Procédé occipital 99
2° Procédé temporal 99
3° Procédé frontal 102
Comparaison des différents procédés d'inclinaison de la tête.. 104
Limite d'action du cranioclaste agissant comme instrument d'inclinaison 104
c. Transformation de la présentation du sommet et présentation de la face 119
1° Procédé de Pugliati 120
2° Procédé de Braun 120
3° Procédé de Narich 121
4° Procédé de Cuzzi 121
5° Procédé de Braxton Hicks 122
6° Procédé du passe-lacs 122
3° Du cranioclaste employé comme instrument de broiement 130
a. Méthode de J.-Y. Simpson 130
b. Méthode de Braun 131
c. Méthode et instrument de l'auteur 132
Du broiement répété avec notre cranioclaste 152
Mode d'action de notre cranioclaste 155
4° Du cranioclaste employé comme instrument de morcellement 160
a. Morcellement 162
b. Inclinaison de la base et extraction 164
Détermination de la limite d'application de cette méthode 166
III. — *Du cranioclaste sur la tête derniere* 172
1° La tête est intacte et non séparée du tronc 172
2° La tête a déjà subi une opération préliminaire, mais n'est pas détachée du tronc 187
3° La tête est séparée du tronc 187
a. Présentation latérale ou temporale 188
b. Présentation de la base 191
IV. — *Du cranioclaste sur le siège* 201
V. — *Du cranioclaste sur le tronc* 215
Appréciation générale du cranioclaste 217
Conclusions générales 221
Résumé de la conduite à tenir avec le cranioclaste 240
Index bibliographique 241

Imprimeries réunies B.